

BỘ Y TẾ

CỘNG HÒA XÃ HỘI CHỦ NGHĨA VIỆT NAM

Độc lập - Tự do - Hạnh phúc

Số: 3906/QĐ-BYT

Hà Nội, ngày 12 tháng 10 năm 2012

QUYẾT ĐỊNH

VỀ VIỆC BAN HÀNH QUY TRÌNH KỸ THUẬT KHÁM BỆNH, CHỮA BỆNH CHUYÊN NGÀNH
NHÃN KHOA

BỘ TRƯỞNG BỘ Y TẾ

Căn cứ Nghị định số 188/2007/NĐ-CP ngày 27 tháng 12 năm 2007 và Nghị định số 22/2010/NĐ-CP ngày 09/3/2010 của Chính phủ quy định chức năng, nhiệm vụ, quyền hạn và cơ cấu tổ chức của Bộ Y tế;

Căn cứ Biên bản họp ngày 25/4/2012 của Hội đồng nghiệm thu Quy trình kỹ thuật khám bệnh, chữa bệnh chuyên ngành Nhãn Khoa của Bộ Y tế;

Theo đề nghị của Cục trưởng Cục Quản lý khám, chữa bệnh,

QUYẾT ĐỊNH

Điều 1. Ban hành kèm theo Quyết định này 89 Quy trình kỹ thuật khám bệnh, chữa bệnh chuyên ngành Nhãn khoa.

Điều 2. Các Quy trình kỹ thuật khám bệnh, chữa bệnh chuyên ngành Nhãn khoa này áp dụng cho tất cả các cơ sở khám bệnh, chữa bệnh có đủ điều kiện thực hiện theo quy định hiện hành.

Điều 3. Quyết định này có hiệu lực từ ngày ký và ban hành.

Điều 4. Các Ông, Bà: Chánh Văn phòng Bộ, Cục trưởng Cục Quản lý khám, chữa bệnh, Chánh thanh tra Bộ; các Vụ trưởng, Cục trưởng các Vụ, Cục của Bộ Y tế; Giám đốc các Bệnh viện, Viện có giường trực thuộc Bộ Y tế, Giám đốc Sở Y tế các tỉnh, thành phố trực thuộc trung ương; Thủ trưởng Y tế các Bộ, ngành và Thủ trưởng các đơn vị có liên quan chịu trách nhiệm thi hành Quyết định này./.

Nơi nhận:

- Như Điều 4;
- Bộ trưởng (để báo cáo);
- Lưu: VT, KCB.

**KT. BỘ TRƯỞNG
THỨ TRƯỞNG**

Nguyễn Thị Xuyên

LỜI NÓI ĐẦU

Bộ Y tế đã xây dựng và ban hành Hướng dẫn Quy trình kỹ thuật bệnh viện tập I (năm 1999), tập II (năm 2000) và tập III (năm 2005), các quy trình kỹ thuật đó là quy chuẩn về quy trình thực hiện các kỹ thuật trong khám, chữa bệnh.

Tuy nhiên, trong những năm gần đây khoa học công nghệ trên thế giới phát triển rất mạnh, trong đó có các kỹ thuật công nghệ phục vụ cho ngành y tế trong việc khám bệnh, điều trị, theo dõi và chăm sóc người bệnh. Nhiều kỹ thuật, phương pháp trong khám bệnh, chữa bệnh đã được cải tiến, phát minh, nhiều quy trình kỹ thuật chuyên môn trong khám bệnh, chữa bệnh đã có những thay đổi về mặt nhận thức cũng như về mặt kỹ thuật.

Nhằm cập nhật, bổ sung và chuẩn hóa các tiến bộ mới về số lượng và chất lượng kỹ thuật trong khám bệnh, chữa bệnh, Bộ trưởng Bộ Y tế đã thành lập Ban Chỉ đạo xây dựng quy trình kỹ thuật trong khám bệnh, chữa bệnh do Lãnh đạo Bộ Y tế làm Trưởng ban. Trên cơ sở đó Bộ Y tế có các Quyết định thành lập các Hội đồng biên soạn Quy trình kỹ thuật trong khám, chữa bệnh theo các chuyên khoa, chuyên ngành mà Chủ tịch Hội đồng là Giám đốc các Bệnh viện chuyên khoa, đa khoa hoặc các chuyên gia hàng đầu của Việt Nam. Các Hội đồng phân công các Giáo sư, Phó Giáo sư, Tiến sĩ, Bác sĩ chuyên khoa theo chuyên khoa sâu biên soạn các nhóm quy trình kỹ thuật. Mỗi quy trình kỹ thuật đều được tham khảo các tài liệu trong nước, nước ngoài và chia sẻ kinh nghiệm của các đồng nghiệp thuộc chuyên khoa, chuyên ngành. Việc hoàn chỉnh mỗi quy trình kỹ thuật cũng tuân theo quy trình chặt chẽ bởi các Hội đồng khoa học cấp bệnh viện và các Hội đồng nghiệm thu của chuyên khoa đó do Bộ Y tế thành lập. Mỗi quy trình kỹ thuật trong khám bệnh, chữa bệnh đảm bảo được nguyên tắc ngắn gọn, đầy đủ, khoa học và theo một thể thức thống nhất.

Quy trình kỹ thuật trong khám bệnh, chữa bệnh là tài liệu hướng dẫn chuyên môn kỹ thuật, là cơ sở pháp lý để thực hiện tại các cơ sở khám bệnh, chữa bệnh trong toàn quốc được phép thực hiện kỹ thuật đã được cấp có thẩm quyền phê duyệt theo quy định của Luật khám bệnh, chữa bệnh đồng thời cũng là cơ sở để xây dựng giá dịch vụ kỹ thuật, phân loại phẫu thuật, thủ thuật và những nội dung liên quan khác. Do số lượng danh mục kỹ thuật trong khám bệnh, chữa bệnh rất lớn mà mỗi quy trình kỹ thuật trong khám, chữa bệnh từ khi biên soạn đến khi Quyết định ban hành chữa đựng nhiều yếu tố, điều kiện nghiêm ngặt nên trong một thời gian ngắn không thể xây dựng, biên soạn và ban hành đầy đủ các quy trình thuật. Bộ Y tế sẽ Quyết định ban hành những quy trình kỹ thuật trong khám bệnh, chữa bệnh cơ bản, phổ biến theo từng chuyên khoa, chuyên ngành và tiếp tục ban hành bổ sung những quy trình kỹ thuật đối với mỗi chuyên khoa, chuyên ngành nhằm đảm bảo sự đầy đủ theo Danh mục kỹ thuật trong khám bệnh, chữa bệnh.

Để giúp hoàn thành các quy trình kỹ thuật này, Bộ Y tế trân trọng cảm ơn, biểu dương và ghi nhận sự nỗ lực tổ chức, thực hiện của Lãnh đạo, Chuyên viên Cục Quản lý Khám, chữa bệnh, sự đóng góp của Lãnh đạo các Bệnh viện, các Giáo sư, Phó Giáo sư, Tiến sĩ, Bác sĩ chuyên khoa, chuyên ngành là tác giả hoặc là thành viên của các Hội đồng biên soạn, Hội đồng nghiệm thu quy trình kỹ thuật trong khám bệnh, chữa bệnh và các nhà chuyên môn đã tham gia góp ý cho tài liệu.

Trong quá trình biên tập, in ấn tài liệu khó có thể tránh được các sai sót, Bộ Y tế mong nhận được sự góp ý gửi về Cục Quản lý Khám, chữa bệnh - Bộ Y tế 138A - Giảng Võ - Ba Đình - Hà Nội./

MỤC LỤC

SỬA SẸO BỌNG SAU PHẪU THUẬT GLÔCÔM.....	1
CÁC PHƯƠNG PHÁP PHÁ HỦY THỂ MI ĐIỀU TRỊ GLÔCÔM.....	3
PHẪU THUẬT CẮT CỨNG MẠC SÂU	4
PHẪU THUẬT ĐẶT VAN DẪN LƯU TIỀN PHÒNG	6
CẮT MÓNG MẮT NGOẠI VI BẰNG LASER	7
LASER TẠO HÌNH VÙNG BÈ ĐIỀU TRỊ GLÔCÔM GÓC MỞ	9
PHẪU THUẬT THÁO DỊCH ĐIỀU TRỊ BONG HẮC MẠC.....	11
PHẪU THUẬT CẮT BÈ CỨNG GIÁC MẠC	13
LASER TẠO HÌNH GÓC TIỀN PHÒNG ĐIỀU TRỊ GLÔCÔM GÓC ĐÓNG	14
PHẪU THUẬT CẮT MÓNG MẮT NGOẠI VI (CHU BIÊN).....	16
PHẪU THUẬT MỞ BAO SAU THỂ THỦY TINH BẰNG LASER.....	17
PHẪU THUẬT ĐÓNG LỖ RÒ TÚI LỆ	19
THỦ THUẬT CHÍCH ÁP XE TÚI LỆ	20
PHẪU THUẬT TẠO HÌNH ĐIỂM LỆ ĐIỀU TRỊ HẸP, TẮC ĐIỂM LỆ	22
PHẪU THUẬT TẠO HÌNH ĐIỂM LỆ ĐIỀU TRỊ LẬT ĐIỂM LỆ	23
THỦ THUẬT ĐẶT ỐNG SILICON LỆ MŨI ĐIỀU TRỊ HẸP VÀ TẮC LỆ ĐẠO	25
PHẪU THUẬT NỐI THÔNG TÚI LỆ MŨI QUA ĐƯỜNG RẠCH DA.....	27
PHẪU THUẬT NỐI THÔNG TÚI LỆ MŨI NỘI SOI.....	29
PHẪU THUẬT GHÉP MÀNG ỎI ĐIỀU TRỊ LOÉT, THÙNG GIÁC MẠC	30
PHẪU THUẬT GHÉP MÀNG ỎI ĐIỀU TRỊ DÍNH MI CẦU.....	32
PHẪU THUẬT GHÉP GIÁC MẠC XOAY	34
PHẪU THUẬT ĐIỀU TRỊ MỘNG	36
PHẪU THUẬT CẮT U DẠNG BÌ KẾT - GIÁC MẠC.....	38
PHẪU THUẬT BONG VỔNG MẠC BẰNG PHƯƠNG PHÁP ĐAI, ĐỘN CỨNG MẠC.....	40
PHẪU THUẬT CẮT DỊCH KÍNH ĐIỀU TRỊ BONG VỔNG MẠC	41
PHẪU THUẬT CẮT DỊCH KÍNH TRONG CÁC BỆNH DỊCH KÍNH VỔNG MẠC	43
QUANG ĐÔNG VỔNG MẠC BẰNG LASER.....	45
THỦ THUẬT LẤY BỆNH PHẨM TRONG VIÊM NỘI NHẮN	48
PHẪU THUẬT THÁO DẦU SILICON NỘI NHẮN.....	49
THỦ THUẬT TIÊM NỘI NHẮN	50
PHẪU THUẬT KHÂU VẾT THƯƠNG DA MI	54
PHẪU THUẬT TÁI TẠO LỆ QUẢN ĐỨT DO CHẤN THƯƠNG.....	55
PHẪU THUẬT KHÂU VẾT RÁCH GIÁC MẠC CỨNG MẠC.....	57
PHẪU THUẬT KHÂU CHÂN MÓNG MẮT SAU CHẤN THƯƠNG	60
PHẪU THUẬT LẤY DỊ VẬT HÓC MẮT.....	62

PHẪU THUẬT LẤY DỊCH VẬT TRONG NHẮN CẦU	64
PHẪU THUẬT MỞ TIỀN PHÒNG LẤY MÁU CỤC	67
PHẪU THUẬT THỂ THỦY TINH SA TIỀN PHÒNG	70
PHẪU THUẬT LẤY THỂ THỦY TINH SA VÀO DỊCH KÍNH	72
PHẪU THUẬT CẮT THỂ THỦY TINH VÀ DỊCH KÍNH SAU CHẤN THƯƠNG	74
PHẪU THUẬT GIẢM ÁP HỐC MẮT	76
PHẪU THUẬT THÁO MÁU - MỦ HỐC MẮT	78
PHẪU THUẬT CẮT BỎ U HỐC MẮT QUA THÀNH NGOÀI HỐC MẮT	79
PHẪU THUẬT NẠO VẾT TỔ CHỨC HỐC MẮT	80
PHẪU THUẬT VÁ DA TẠO CÙNG ĐỒ	82
PHẪU THUẬT CẮT U MI	84
PHẪU THUẬT SINH THIẾT U MI, HỐC MẮT	85
PHẪU THUẬT TẠO HÌNH MI MẮT	87
PHẪU THUẬT QUẠM MI TUỔI GIÀ	90
PHẪU THUẬT QUẠM MI DO BỆNH MẮT HỘT	91
PHẪU THUẬT SAPEJKO	93
PHẪU THUẬT CHỈNH SỬA BIẾN DẠNG MI MẮT	95
PHẪU THUẬT ĐIỀU TRỊ HỖ MI	96
PHẪU THUẬT SỬA LẬT MI	98
PHẪU THUẬT ĐIỀU TRỊ CƠ RÚT MI	100
PHẪU THUẬT SỬA SA DA MI TRÊN VÀ DƯỚI	101
PHẪU THUẬT ĐIỀU TRỊ SA LÔNG MÀY DO TUỔI GIÀ	102
PHẪU THUẬT TẠO NẾP GẤP MI TRÊN	104
PHẪU THUẬT ĐIỀU TRỊ LỖM MẮT	105
PHẪU THUẬT ĐIỀU TRỊ THOÁT VỊ MỠ MI MẮT (BỌNG MỠ MI)	107
PHẪU THUẬT TẠO CÙNG ĐỒ	109
LASER CO ₂ ĐIỀU TRỊ CÁC BỆNH LÝ MI MẮT	110
TIÊM BOTILINUM A	111
PHẪU THUẬT MÚC NỘI NHẮN	113
PHẪU THUẬT MÚC NỘI NHẮN CÓ ĐẶT BI CHÓP CƠ	114
PHẪU THUẬT CẮT BỎ NHẮN CẦU	116
PHẪU THUẬT LẤY THỂ THỦY TINH NGOÀI BAO, ĐẶT THỂ THỦY TINH NHÂN TẠO	117
PHẪU THUẬT LẤY THỂ THỦY TINH TRONG BAO	119
PHẪU THUẬT TÁN NHUYỄN THỂ THỦY TINH ĐỤC BẰNG PHƯƠNG PHÁP SIÊU ÂM (PHẪU THUẬT PHACO)	121
PHẪU THUẬT ĐIỀU TRỊ TẬT KHÚC XẠ BẰNG LASER EXCIMER	123
PHẪU THUẬT ĐIỀU TRỊ BỆNH VỒNG MẠC TRỄ ĐỂ NON BẰNG LASER	125

PHẪU THUẬT LẤY THỂ THỦY TINH NGOÀI BAO ĐIỀU TRỊ ĐỤC THỂ THỦY TINH BẨM SINH	127
PHẪU THUẬT LÁC CƠ NĂNG ĐƠN THUẦN.....	128
PHẪU THUẬT ĐIỀU TRỊ LÁC CÓ CHỈNH CHỈ	130
PHẪU THUẬT RÚT NGẮN CƠ NÂNG MI TRÊN ĐIỀU TRỊ SỤP MI.....	132
THỬ KÍNH ĐO KHÚC XẠ CHỦ QUAN	133
ĐO KHÚC XẠ TỰ ĐỘNG	135
SOI BÓNG ĐỒNG TỬ.....	135
ĐẶT VÀ THÁO KÍNH TIẾP XÚC	137
KỸ THUẬT CHÍCH CHẮP - LỆO	139
NẠM TUYẾN BỜ MI	140
BƠM RỬA VÀ THÔNG LỆ ĐẠO	141
LẤY BỆNH PHẨM KẾT MẠC	142
THAY BĂNG MẮT VÔ KHUẨN	144
NHỎ THUỐC VÀO MẮT.....	145
ĐO NHẪN ÁP KẾ MACLAKOP	146
TÍNH CÔNG SUẤT THỂ THỦY TINH THAY THỂ BẰNG SIÊU ÂM AB	148
GHI ĐO ĐIỆN VĨNG MẠC - ĐIỆN CHẪM KÍCH THÍCH	149

SỬA SỌ BỌNG SAU PHẪU THUẬT GLÔCÔM

I. ĐẠI CƯƠNG

Sọ bông hay bông thắm là kết quả của phẫu thuật lỗ rò điều trị glôcôm. Sự hình thành sọ bông là điều kiện tiên quyết để bình ổn nhãn áp. Tuy nhiên theo thời gian một số sọ bông dần trở nên quá mỏng dẫn đến nguy cơ nhiễm trùng sọ bông, rò vỡ sọ bông và viêm nội nhãn. Những trường hợp này cần phải can thiệp phẫu thuật sửa lại sọ bông hạn chế các biến chứng nguy hiểm trên.

II. CHỈ ĐỊNH

- Sọ quá phát đơn thuần: sọ có kích thước lớn, chòem lên giác mạc gây triệu chứng chủ quan khó chịu và thẩm mỹ xấu cho người bệnh.
- Sọ quá phát dọa thủng: sọ có kích thước lớn, kết mạc rất mỏng gần như thủng.
- Sọ vỡ: kết mạc đã thủng, Seidel (+).

III. CHỐNG CHỈ ĐỊNH

- Chống chỉ định tương đối: người bệnh có kèm theo các bệnh cấp tính tại mắt.
- Người bệnh có bệnh lý toàn thân không cho phép phẫu thuật.

IV. CHUẨN BỊ

1. Người thực hiện

Bác sĩ chuyên khoa Mắt được đào tạo.

2. Phương tiện

Sinh hiển vi phẫu thuật, bộ dụng cụ vi phẫu, mảnh củng mạc.

3. Người bệnh

- Giải thích cho người bệnh về tiên lượng, mục đích của phẫu thuật.
- Trước mổ: nhỏ thuốc kháng sinh.

4. Hồ sơ bệnh án

Theo quy định của Bộ Y tế.

V. CÁC BƯỚC TIẾN HÀNH

1. Kiểm tra hồ sơ

2. Kiểm tra người bệnh

3. Thực hiện kỹ thuật

Hai kỹ thuật chủ yếu được sử dụng là kỹ thuật trượt vạt kết mạc và kỹ thuật sửa sọ bông có ghép tổ chức.

3.1. Kỹ thuật trượt vạt kết mạc

- Chỉ định:
 - + Bọng thắm có nắp củng mạc còn tốt chưa bị tiêu mỏng.
 - + Bọng thắm không quá lớn.
 - + Diện tích kết mạc lành còn đủ rộng.
- Các bước tiến hành:
 - + Gây tê tại chỗ hoặc gây mê.

- + Phẫu tích kết mạc quanh sẹo xơ, cách sẹo khoảng 1mm, bóc tách kết mạc rộng về các phía, tránh làm tổn thương cơ trực.
- + Cắt bỏ sẹo xơ ra khỏi giác và kết mạc, bộc lộ nắp củng mạc.
- + Kiểm tra mức độ rò của thủy dịch bằng test Seidel. Nếu thấy thủy dịch rò quá nhiều hoặc thấy tiền phòng trở nên nông hơn một cách rõ rệt trong khi thực hiện các động tác phẫu thuật thì phải khâu lại nắp củng mạc bằng chỉ nylon 10/0.
- + Kéo trượt vạt kết mạc ra trước khâu dính vào củng mạc ở 2 phía của vùng rìa.
- + Tra thuốc mỡ kháng sinh và corticoid.
- + Băng mắt.

3.2. Kỹ thuật sửa sẹo bong thắm có ghép tổ chức

- Chỉ định:
 - + Bong thắm quá lớn diện tích kết mạc không đủ rộng để phủ qua vùng sẹo rò.
 - + Bong thắm có nắp củng mạc tiêu mỏng hoặc thủng.
- Chất liệu ghép:
 - + Kết mạc tự thân.
 - + Màng ối.
 - + Củng mạc của người cho.
- Các bước tiến hành:
 - + Gây tê tại chỗ hoặc gây mê.
 - + Phẫu tích kết mạc quanh sẹo xơ, cách sẹo khoảng 1mm, bóc tách kết mạc rộng về các phía, tránh làm tổn thương cơ trực.
 - + Cắt bỏ sẹo xơ ra khỏi giác mạc và kết mạc bộc lộ nắp củng mạc. Phải tiến hành thật cẩn thận vì thì này rất dễ thủng nắp củng mạc hoặc tổn thương giác mạc nếu sẹo xâm lấn giác mạc nhiều.
 - + Nếu thấy nắp củng mạc tiêu mỏng hoặc thủng thì tiến hành ghép củng mạc của người cho. Lấy mảnh củng mạc kích thước tương ứng với vùng củng mạc tiêu mỏng, giữ nguyên toàn bộ chiều dày hoặc lạng đi 1/2 chiều dày tùy theo mức độ tiêu mỏng của củng mạc.
 - + Nếu kết mạc mủn, diện tích kết mạc không đủ rộng thì tiến hành ghép kết mạc tự thân hoặc ghép màng ối.
 - + Tra thuốc mỡ kháng sinh và corticoid.
 - + Băng mắt.

VI. THEO DÕI

- Theo dõi về sự tái tạo lại sẹo bong.
- Làm test Seidel để phát hiện và xử lý kịp thời rò thủy dịch.
- Khám đáy mắt: có bong hắc mạc hoặc bệnh lý hoàng điểm do nhãn áp thấp.
- Phát hiện các biến chứng có thể xảy ra.

VII. XỬ TRÍ CÁC BIẾN CHỨNG

1. Biến chứng trong phẫu thuật

- Rách kết mạc: trượt kết mạc khâu lại, nếu thiếu sẽ ghép kết mạc tự thân.
- Thủng nắp củng mạc: ghép củng mạc.
- Xuất huyết kết mạc: không cần điều trị.

- Xuất huyết tiền phòng: nếu xuất huyết nhẹ không cần xử lý, nếu xuất nặng cần rửa máu bằng canule Simcoe.

2. Biến chứng sau phẫu thuật

Có thể xảy ra các biến chứng: rò sẹo bong kéo dài, nhiễm trùng sẹo bong, sụp mi, lác, song thị, sẹo quá bong tái phát cần tìm nguyên nhân để xử lý.

CÁC PHƯƠNG PHÁP PHÁ HỦY THỂ MI ĐIỀU TRỊ GLÔCÔM

I. ĐẠI CƯƠNG

Phá hủy thể mi là phương pháp điều trị glôcôm theo cơ chế hạn chế sản xuất thủy dịch. Có thể hủy thể mi bằng nhiệt (điện đông), độ lạnh (lạnh đông) hoặc bằng tia laser (quang đông).

II. CHỈ ĐỊNH

- Glôcôm mất chức năng đau nhức nhiều: có thể dùng bất kỳ phương pháp nào.

- Glôcôm còn chức năng, đã thất bại với các phương pháp điều trị khác: chỉ áp dụng với quang đông thể mi.

III. CHỐNG CHỈ ĐỊNH

Người bệnh đang có các viêm nhiễm cấp tính tại mắt và các bệnh toàn thân không cho phép phẫu thuật.

IV. CHUẨN BỊ

1. Người thực hiện

Bác sĩ nhãn khoa.

2. Phương tiện

Máy điện đông, máy lạnh đông, máy laser diode 810nm.

3. Người bệnh

Giải thích cho người bệnh về tiên lượng, mục đích của phẫu thuật.

4. Hồ sơ bệnh án

Theo quy định của Bộ Y tế.

V. CÁC BƯỚC TIẾN HÀNH

1. Kiểm tra hồ sơ

2. Kiểm tra người bệnh

Đúng người bệnh, đúng chỉ định, đúng mắt cần điều trị.

3. Thực hiện kỹ thuật

3.1. Điện đông thể mi

- Đặt mức năng lượng.

+ Cường độ dòng 40 - 60mA.

+ Thời gian 10 - 20 giây /1 nốt đốt.

- Phẫu tích kết mạc, bộc lộ củng mạc vùng rìa.

- Áp đầu đốt cách rìa 1,5mm, các nốt đốt liên tục nối tiếp nhau. Chỉ đốt 1/2 chu vi thể mi, tránh vị trí 3 giờ và 9 giờ nơi bó mạch thần kinh mi dài đi qua. Nếu nhãn áp chưa điều chỉnh sẽ đốt 1/2 chu vi còn lại.

- Khâu kết mạc.
- Tra thuốc mỡ kháng sinh, corticoid, atropin.

3.2. Lạnh đông thể mi

- Sử dụng thiết bị làm lạnh bằng khí CO₂ hoặc N₂ hóa lỏng.
- Áp đầu lạnh đông từ ngoài kết mạc cách rìa 1,5mm. Chỉ lạnh đông 1/2 chu vi thể mi, tránh vị trí 3 giờ và 9 giờ nơi bó mạch thần kinh mi dài đi qua. Nếu nhãn áp chưa điều chỉnh sẽ lạnh đông nốt 1/2 chu vi còn lại.
- Tra thuốc mỡ kháng sinh, corticoid, atropin.

3.3. Quang đông thể mi xuyên củng mạc

- Dùng máy laser diode 810nm kết nối với đầu G-probe.
- Mức năng lượng: 1,5W; thời gian 2 giây / 1 nốt đốt.
- Áp đầu laser ngoài kết mạc cách rìa 1,2 - 1,5mm. Đốt 20 - 24 nốt trên 3/4 chu vi của vùng rìa. Tránh vị trí 3 giờ và 9 giờ nơi có bó mạch thần kinh mi dài đi qua.

VI. THEO DÕI

- Hậu phẫu tra thuốc kháng sinh, chống viêm, atropin và thuốc hạ nhãn áp trong 3 - 4 tuần.
- Theo dõi diễn biến nhãn áp.
- Theo dõi phát hiện các biến chứng hậu phẫu.

VII. XỬ LÝ CÁC BIẾN CHỨNG

- Các biến chứng có thể xảy ra: loét giác mạc thần kinh; Hoại tử củng mạc hoặc thủng củng mạc; Xuất huyết tiền phòng; Đục thể thủy tinh; Viêm móng mắt thể mi; Viêm mắt đồng cảm; Tăng nhãn áp thoáng qua: thuốc hạ nhãn áp trước và duy trì sau phẫu thuật; Đau sau phẫu thuật; Nhãn áp thấp và teo nhãn cầu: cần xác định nguyên nhân để xử lý.
- Các biến chứng khác: thiếu máu phần trước nhãn cầu, bong hắc mạc, xuất huyết dẫn đến tân mạch trong dịch kính, tăng sinh võng mạc và viêm mắt đồng cảm... rất ít khi xuất hiện.

PHẪU THUẬT CẮT CÙNG MẠC SÂU

I. ĐẠI CƯƠNG

Phẫu thuật cắt củng mạc sâu hoặc phẫu thuật cắt củng mạc không xuyên. Là một phẫu thuật glôcôm chọn lọc loại bỏ phần bè bệnh lý (lớp bè cạnh thành) gây cản trở lưu thông thủy dịch trong bệnh glôcôm góc mở. Cắt củng mạc sâu không xuyên vào nội nhãn nên hạn chế các biến chứng.

II. CHỈ ĐỊNH

- Glôcôm góc mở nguyên phát.
- Glôcôm sắc tố.
- Glôcôm trên hội chứng giả bong bao.
- Một số trường hợp glôcôm góc mở thứ phát sau phẫu thuật thể thủy tinh, sử dụng steroid kéo dài, bẩm sinh.

III. CHỐNG CHỈ ĐỊNH

- Glôcôm góc đóng.
- Glôcôm tân mạch.

IV. CHUẨN BỊ

1. Người thực hiện

Bác sĩ chuyên khoa Mắt.

2. Phương tiện

- Bộ dụng cụ vi phẫu.
- Hiễn vi phẫu thuật có độ phóng đại cao.
- Thuốc: sát trùng, gây tê, chống chuyển hóa khi có chỉ định (5FU, MMC...), thuốc tiêu, tra sau phẫu thuật.

3. Người bệnh

- Người bệnh được tư vấn trước phẫu thuật.
- Trước phẫu thuật 1 - 2 giờ, người bệnh được tra betadin 5%, kháng sinh, uống acetazolamid 0,25g x 2 viên.

4. Hồ sơ bệnh án

Theo quy định của Bộ Y tế.

V. CÁC BƯỚC TIẾN HÀNH

1. Kiểm tra hồ sơ

2. Kiểm tra người bệnh

Đúng người bệnh, đúng chỉ định, đúng mắt cần điều trị.

3. Thực hiện kỹ thuật

3.1. Vô cảm

Gây tê tại chỗ hoặc gây mê.

3.2. Thực hiện kỹ thuật

- Bộc lộ: vùng rìa phía trên bằng chỉ xuyên cơ trực trên hoặc chỉ xuyên giác mạc sát rìa trên. Nếu đặt chỉ giác mạc (vicryl) có thể đặt 1 hoặc 2 mũi để giảm sức căng. Không nên đặt quá sát vùng rìa gây cản trở quá trình phẫu tích. Mở kết mạc có thể đáy qua về rìa hoặc đáy quay về cùng đồ. Đáy quay về cùng đồ cho phẫu trường rộng hơn nhưng đòi hỏi phải khâu kín lúc kết thúc phẫu thuật, đặc biệt khi có kết hợp dùng thuốc CCH. Sau khi bộc lộ củng mạc đốt cầm máu kỹ. Khi cầm máu nên tránh các tĩnh mạch nước lớn do bảo tồn dẫn lưu thủy dịch tự nhiên.

- Tạo vạt củng mạc: vạt củng mạc nông có kích thước 5 x 5mm được phẫu tích, sâu 1/3 - 1/2 chiều dày (300 - 500mm). Tạo vạt củng mạc kích thước 4 x 4mm. Vạt củng mạc này phải đủ độ sâu để có thể xẻ đôi ống Schlemm. Phần củng mạc còn lại rất mỏng (50 - 100mm). Đầu tiên rạch tạo ranh giới của vạt củng mạc sâu, sau đó rạch sâu dần ở 1 cạnh bên vuông góc với ống Schlemm cho đến khi thủy dịch trong ống Schlemm rỉ ra. Từ bình diện này tiến hành bóc tách vạt củng mạc sâu theo 2 cách: hoặc là dùng kẹp Vannas mũi nhỏ đưa thẳng vào trong ống Schlemm sau đó cắt dọc theo chựa củng mạc để xẻ đôi ống, hoặc dùng dao 15 độ bóc tách (chú ý luôn ngửa lưỡi dao lên trên để tránh làm thủng). Cắt bỏ vạt củng mạc.

- Bóc lớp bè cạnh thành: thấm khô vùng phẫu thuật, dùng kẹp phẫu tích đầu tù (thường dùng kẹp phẫu tích rút chỉ đầu nhỏ) bóc thành trong ống Schlemm và lớp bè cạnh thành.

- Đóng vạt củng mạc nông và phủ lại kết mạc.

VI. THEO DÕI

Sau phẫu thuật cần điều trị kháng sinh tại chỗ trong 2 tuần đầu, chống viêm tại chỗ trong 4 - 6 tuần, giảm dần trong 2 tháng.

VII. XỬ LÝ BIẾN CHỨNG

1. Biến chứng trong phẫu thuật

Thùng, rách lớp bè - Descemet còn lại.

2. Biến chứng sau phẫu thuật

Rò sẹo bong, phản ứng viêm, nhãn áp thấp.

3. Tăng nhãn áp sau phẫu thuật

Có thể do những nguyên nhân sau: bóc tách chưa đủ sâu, xuất huyết ở nền cứng mạc, rách lớp bè -Descemet còn lại, tăng nhãn áp thứ phát do steroid, xơ hóa bong thấm.

4. Biến chứng muộn

Dẫn lối cứng mạc: có thể liên quan đến bệnh viêm khớp, bệnh mô liên kết.

PHẪU THUẬT ĐẶT VAN DẪN LƯU TIỀN PHÒNG

I. ĐẠI CƯƠNG

Đặt van dẫn lưu thủy dịch tiền phòng là phương pháp tạo và điều chỉnh dòng thoát thủy dịch một chiều từ tiền phòng vào khoang dưới kết mạc. Phẫu thuật đặt van dẫn lưu thủy dịch tiền phòng (có nhiều loại van) là một trong những biện pháp được sử dụng để điều trị hạ nhãn áp trong các trường hợp glôcôm khó điều chỉnh nhãn áp.

II. CHỈ ĐỊNH

- Glôcôm tân mạch.

- Các dạng glôcôm khác như glôcôm sau chấn thương, glôcôm bẩm sinh, glôcôm trên một số hội chứng có biến đổi góc móng mắt giác mạc, glôcôm do viêm màng bồ đào, glôcôm sau phẫu thuật thể thủy tinh, dịch kính - võng mạc,...đã phẫu thuật lỗ rò nhưng nhãn áp không điều chỉnh.

- Glôcôm nguyên phát nhãn áp không điều chỉnh sau nhiều lần phẫu thuật.

III. CHỐNG CHỈ ĐỊNH

- Kết mạc quá xơ sẹo không có khả năng che phủ van dẫn lưu.

- Tiền phòng nông dưới 1mm ở mắt còn thể thủy tinh không thể đặt ống dẫn lưu vào tiền phòng.

IV. CHUẨN BỊ

1. Người thực hiện

Bác sĩ chuyên khoa Mắt.

2. Phương tiện

Máy hiển vi phẫu thuật đồng trục, bộ dụng cụ vi phẫu thuật mắt, van dẫn lưu thủy dịch tiền phòng.

3. Người bệnh

Người bệnh được tư vấn trước phẫu thuật.

Trước phẫu thuật 1 - 2 giờ, người bệnh được tra betadin 5%, kháng sinh, uống acetazolamid 0,25g x 2 viên.

V. CÁC BƯỚC TIẾN HÀNH

1. Kiểm tra hồ sơ

2. Kiểm tra người bệnh

Đúng người bệnh, đúng chỉ định, đúng mắt cần điều trị.

3. Thực hiện kỹ thuật

3.1. Vô cảm

Gây tê tại chỗ hoặc gây mê.

3.2. Các thì phẫu thuật chính

- Cố định mi, phẫu tích kết mạc góc đặt van dẫn lưu rộng khoảng chu vi, bóc tách kết mạc tới gần xích đạo. Vạt kết mạc có thể có đáy cứng đồ hoặc có đáy vùng rìa, cách rìa 8mm. Chú ý bóc tách sạch tenon và tránh vùng chân cơ.

- Bơm thông van dẫn lưu.

- Khâu cố định đĩa van vào củng mạc cách rìa, 10mm bằng chỉ nylon 9/0.

- Cắt ống dẫn lưu có độ dài thích hợp (quá rìa khoảng 1,5-2mm) cắt vát ống với mặt vát hướng lên trên.

- Dùng kim 23G mở đường vào tiền phòng từ cách rìa 2mm, đi song song bề mặt mỏng mắt. Luồn ống dẫn lưu vào tiền phòng.

- Khâu phủ ống dẫn lưu ép xuống củng mạc bằng mũi chỉ 9/0 và phủ ống bằng mảnh củng mạc. Trong trường hợp không có mảnh ghép củng mạc, tạo vạt củng mạc hoặc đường hầm củng mạc sát rìa rộng 3 x 4mm, sâu chiều dày ngay trên đường vào tiền phòng.

- Khâu phủ kín kết mạc bằng chỉ 10-0.

- Kết thúc phẫu thuật: tra mỡ kháng sinh và băng mắt.

VI. THEO DÕI

- Thay băng, tra kháng sinh, chống viêm có corticosteroid 4 lần/ngày trong 2 tuần đầu sau đó duy trì 2 lần/ ngày trong 1 tháng.

- Khám mắt định kỳ sau phẫu thuật 1 tuần, 2 tuần, 1 tháng, 3 tháng, 6 tháng và 1 năm đánh giá tình trạng thị lực, nhãn áp, thị trường, tình trạng giác mạc và các triệu chứng chủ quan như đau, cộm, song thị,...

VII. TAI BIẾN VÀ XỬ TRÍ

1. Các biến chứng liên quan tới phẫu thuật vào nội nhãn

Hở mép phẫu thuật; Xuất huyết tiền phòng.

2. Các biến chứng liên quan hạ nhãn áp quá nhiều sau phẫu thuật

Xuất huyết tiền phòng; Bong hắc mạc; Xẹp tiền phòng.

3. Các biến chứng liên quan tới van dẫn lưu

Giai đoạn tăng nhãn áp: xảy ra sau phẫu thuật khoảng 2 - 4 tháng. Xử trí bằng thuốc tra hoặc rạch phá bao xơ quanh đĩa van.

Di lệch van gây tổn hại nội mô, tổn hại thể thủy tinh.

Đĩa van gồ cao gây cản trở vận nhãn. Hở kết mạc phủ van.

CẮT MÓNG MẮT NGOẠI VI BẰNG LASER

I. ĐẠI CƯƠNG

Cắt móng mắt ngoại vi bằng laser là sử dụng năng lượng của máy laser tạo một lỗ thủng có đường kính khoảng 0,5mm ở chu biên mỏng mắt nhằm giải quyết tình trạng nghẽn đồng tử.

II. CHỈ ĐỊNH

- Glôcôm góc đóng nguyên phát khi các góc còn mở > 180°.
- Những trường hợp có dính mỏng mắt gây nghẽn đồng tử.

III. CHỐNG CHỈ ĐỊNH

- Giác mạc quá phù hoặc giác mạc mờ đục, trợt giác mạc, loét giác mạc.
- Viêm màng bồ đào tiến triển.
- Người bệnh có bệnh lý toàn thân không cho phép.
- Tình trạng toàn thân không cho phép phẫu thuật.

IV. CHUẨN BỊ

1. Người thực hiện

Bác sĩ chuyên khoa Mắt.

2. Phương tiện

- Hệ thống laser được lắp trực tiếp vào máy sinh hiển vi.
- Kính tiếp xúc dùng trong cắt mỏng mắt ngoại vi.

3. Người bệnh

- Tư vấn cho người bệnh trước phẫu thuật.
- Nhỏ thuốc co đồng tử trước phẫu thuật.
- Sau khi mỏng mắt đã co tốt, nhỏ thuốc gây tê tại chỗ.

4. Hồ sơ bệnh án

Hồ sơ bệnh án theo quy định của Bộ Y tế.

V. CÁC BƯỚC TIẾN HÀNH

1. Kiểm tra hồ sơ

2. Kiểm tra người bệnh

Đúng người bệnh, đúng chỉ định, đúng mắt cần điều trị.

3. Thực hiện kỹ thuật

3.1. Những trường hợp mỏng mắt mỏng hoặc trung bình

- Đặt mức năng lượng cần điều trị tùy theo mức độ dày hay mỏng của mỏng mắt.
- Đặt số lượng xung trong 1 lần điều trị là 1 xung.
- Đặt vị trí hoạt động của chùm tia ra trước hay sau tiêu điểm (tùy theo mức độ dày của mỏng mắt, độ sâu tiền phòng, vị trí của lỗ cắt ra sát chân mỏng mắt hay xa chân mỏng mắt).
- Chỉnh độ phóng đại của máy sinh hiển vi.
- Chỉnh kích thước của chùm tia Héne sao cho 2 điểm đỏ rõ và nét nhất.
- Chỉnh độ sáng tối của nguồn sáng đèn sinh hiển vi sao cho nhìn rõ được mỏng mắt và 2 điểm đỏ của chùm Héne.
- Đặt kính tiếp xúc.
- Chọn vị trí mỏng mắt: nơi mỏng mắt mỏng nhất, tránh vùng tương ứng với vòng động mạch của mỏng mắt, tránh vị trí 3 giờ và 9 giờ (để tránh hiện tượng song thị do lỗ mở mỏng mắt).
- Chỉnh sao cho 2 điểm đỏ của chùm tia Héne trùng với nhau và định vị đúng vào nơi cần điều trị.

- Có thể cắt 1 hoặc 2 lỗ tùy theo mức độ tổn thương bệnh lý của người bệnh.

3.2. Những trường hợp đặc biệt

Đối với những mắt mỏng mắt quá dày, hoặc mỏng mắt sung huyết, tân mạch mỏng mắt: trước khi cắt mỏng mắt nên quang đông vùng mỏng mắt cần cắt bằng laser quang đông như đối với laser tạo hình mỏng mắt theo các bước sau:

- Đặt kính tiếp xúc vào mắt.
- Thực hiện laser trên mỏng mắt chu biên (càng sát chân mỏng mắt càng tốt).
- Cắt mỏng mắt chu biên bằng laser tại vị trí nốt quang đông.

VI. ĐIỀU TRỊ VÀ THEO DÕI

- Tại mắt: tra tại mắt các loại.
- + Thuốc chống viêm có kháng sinh + Corticosteroid (4 lần 4 /ngày, trong 1tuần)
- + Thuốc hạ nhãn áp: uống acetazolamid 0,25mg x 1v/ ngày trong 2 ngày, hoặc thuốc tra tại mắt (Chẹn giao cảm x 2 lần trong ngày trong 1 tuần).
- + Thuốc tăng cường dinh dưỡng giác mạc.
- Hẹn người bệnh theo dõi định kỳ để phát hiện kịp thời những trường hợp nhãn áp cao.

VII. BIẾN CHỨNG VÀ XỬ TRÍ BIẾN CHỨNG

- Chảy máu tiền phòng; Tổn thương giác mạc; Tiền phòng vẫn đục bởi sắc tố, không quan sát được vùng cần cắt mỏng mắt....

LASER TẠO HÌNH VÙNG BÈ ĐIỀU TRỊ GLÔCÔM GÓC MỞ

I. ĐẠI CƯƠNG

Laser tạo hình vùng bè là sử dụng hiệu ứng nhiệt của chùm tia laser quang đông vùng bè tạo thành sẹo co kéo tổ chức lân cận làm hệ thống dẫn lưu thủy dịch dẫn rộng, đồng thời co kéo cựa củng mạc làm cho thủy dịch lưu thông dễ dàng hơn.

II. CHỈ ĐỊNH

- Glôcôm góc mở nguyên phát, nhãn áp không điều chỉnh khi đã dùng thuốc.
- Những trường hợp có thể dùng thuốc nhưng người bệnh không có khả năng dùng thuốc.

III. CHỐNG CHỈ ĐỊNH

- Glôcôm do chấn thương có lồi góc tiền phòng.
- Sẹo giác mạc không quan sát rõ góc tiền phòng.
- Người bệnh có bệnh lý toàn thân không cho phép tiến hành phẫu thuật.

IV. CHUẨN BỊ

1. Người thực hiện

Bác sĩ chuyên khoa Mắt.

2. Phương tiện

- Máy laser.
- Thuốc gây tê bề mặt nhãn cầu, thuốc kháng sinh tra mắt, chống viêm nhóm steroid, thuốc hạ nhãn áp, gel.

3. Hồ sơ bệnh án

Theo quy định.

V. CÁC BƯỚC TIẾN HÀNH

1. Kiểm tra hồ sơ

2. Kiểm tra người bệnh

Đúng người bệnh, đúng chỉ định, đúng mắt cần điều trị.

3. Thực hiện kỹ thuật

- Đặt thông số cho máy:

+ Thời gian đốt 0,1 giây.

+ Kích thước vết đốt 100 μ m.

+ Năng lượng vết đốt (thử đốt laser trên giấy thử trước phẫu thuật).

- Giải thích cho người bệnh quy trình điều trị, những biến chứng có thể xảy ra, nhằm giúp cho người bệnh phối hợp tốt.

- Sau khi gây tê bề mặt nhãn cầu bằng thuốc dicain hoặc tetracain, đặt kính Goldmann để quan sát chi tiết vùng bề, lựa chọn vùng bề có nhiều sắc tố để đốt.

- Đốt thử trên vùng bề một vài điểm, khi thấy vùng bề có màu trắng ngà thì dừng ở mức năng lượng này. Khi chưa thấy thay đổi màu sắc vùng bề, có thể tăng mức năng lượng lên từng nấc 50mW một rồi thử lại cho đến khi thay đổi màu sắc vùng bề là được.

- Tiến hành đốt laser trên 1/2 chu vi vùng bề (180 $^{\circ}$), khoảng 30 nốt laser. Một số trường hợp không thấy thay đổi màu sắc của vùng bề nhưng có bọt khí xuất hiện tại vùng đốt là được. Có thể tiến hành đốt 180 $^{\circ}$ còn lại trên những mắt ít tạo được sẹo ở vùng bề, nhãn áp vẫn không điều chỉnh.

- Sau laser cho người bệnh dùng thuốc hạ nhãn áp 2-3 ngày, kháng sinh có chống viêm nhóm steroid trong 7 ngày.

VI. THEO DÕI

- Theo dõi toàn trạng bệnh nhân: mạch, nhãn áp.

- Theo dõi nhãn áp trong 3 ngày sau khi điều trị laser.

VII. TAI BIẾN VÀ XỬ TRÍ

Kỹ thuật tạo hình bề ít biến chứng và thường ở mức độ nhẹ.

1. Đau nhức mắt trong, sau khi laser

Dùng thuốc giảm đau thông thường.

Ngắt: biến chứng ít gặp, xử trí bằng cách ấn nhãn trung, nghỉ ngơi.

2. Tăng nhãn áp

Nhãn áp thường chỉ tăng thoáng qua nhưng hay gặp do phản ứng màng bồ đào. Điều trị thuốc hạ nhãn áp một cách hệ thống trong thời gian 2-3 ngày sau laser.

3. Viêm màng bồ đào trước

Cũng thường chỉ ở mức độ nhẹ với biểu hiện Tyndall tiền phòng. Điều trị bằng thuốc kháng sinh, steroid tra tại mắt trong thời gian ngắn 5 - 7 ngày.

4. Dính góc

Có thể xảy ra tại những vị trí đốt laser nhưng thường chỉ ở mức độ nhẹ, không ảnh hưởng đến kết quả hạ nhãn áp.

PHẪU THUẬT THÁO DỊCH ĐIỀU TRỊ BONG HẮC MẠC

I. ĐẠI CƯƠNG

Bong hắc mạc là một trong những biến chứng sau phẫu thuật lỗ rò, đặt van dẫn lưu thủy dịch hoặc lấy thể thủy tinh. Biến chứng này phải được xử trí bằng phẫu thuật tháo dịch dưới hắc mạc nếu điều trị nội khoa không có kết quả.

II. CHỈ ĐỊNH

- Bong hắc mạc sau phẫu thuật đã điều trị nội khoa nhưng không có kết quả. Tình trạng tiền phòng nông không được cải thiện, dịch bong dưới hắc mạc tiêu chậm.
- Phẫu thuật được chỉ định cấp cứu nếu bong hắc mạc có kèm xẹp tiền phòng hoàn toàn.

III. CHỐNG CHỈ ĐỊNH

- Người bệnh có kèm theo các bệnh viêm nhiễm tại mắt.
- Người bệnh có bệnh lý toàn thân không cho phép phẫu thuật.

IV. CHUẨN BỊ

1. Người thực hiện

Bác sĩ chuyên khoa Mắt đã được đào tạo thực hiện phẫu thuật.

2. Phương tiện

- Bộ dụng cụ vi phẫu.
- Máy sinh hiển vi phẫu thuật.

3. Người bệnh

- Người bệnh được tư vấn trước phẫu thuật.
- Tra thuốc dẫn đồng tử, soi đáy mắt và làm xét nghiệm siêu âm để xác định tình trạng dịch kính, võng mạc, vị trí, độ cao của bong hắc mạc.
- Làm vệ sinh mắt, bơm rửa lệ đạo, uống thuốc hạ nhãn áp và an thần tối hôm trước ngày phẫu thuật.

4. Hồ sơ bệnh án

Theo quy định của Bộ y tế.

V. CÁC BƯỚC TIẾN HÀNH

1. Kiểm tra hồ sơ

2. Kiểm tra người bệnh

3. Chuẩn bị người bệnh ngay trước phẫu thuật

- Tra mắt bằng dung dịch tra mắt betadin 5%.
- Cho người bệnh uống acetazolamid 0,25g x 2 viên, kalioid 0,6g x 2 viên.

4. Kỹ thuật

- Gây tê tại chỗ hoặc gây mê.
- Cố định mi bằng vành mi.
- Phẫu tích kết mạc song song vùng rìa giác củng mạc, cách rìa 4 - 5mm, dài 4 - 5mm, bộc lộ vùng củng mạc ở góc tương ứng vùng bong (có thể tách xa rìa hơn nếu bong hắc mạc xa về hậu cực).
- Đốt cầm máu củng mạc.

- Rạch củng mạc, tháo dịch bong hắc mạc có thể tiến hành theo 2 cách sau:

Cách 1:

- Dùng dao đầu nhọn rạch hết lớp củng mạc 2 đường tạo thành hình tam giác kích thước 1,5 x 1,5mm, khi đó sẽ thấy dịch bong dưới hắc mạc thoát ra. Dùng spatule ấn nhẹ vào mép rạch để dịch thoát ra tiếp.

- Cắt bỏ đỉnh tam giác củng mạc, để lại một lỗ rất nhỏ để dịch tiếp tục tự thoát ra.

- Khâu dính lại kết mạc.

- Bơm hơi tiền phòng nếu tiền phòng không tự tái tạo.

Cách 2:

- Rạch giác mạc sát rìa vào tiền phòng, kích thước 1,5 - 2mm (nếu chưa có đường rạch này từ phẫu thuật trước đó).

- Tùy theo lựa chọn của phẫu thuật viên có thể có hoặc không tạo vạt củng mạc trước khi rạch củng mạc tháo dịch bong hắc mạc. Vạt củng mạc hình tam giác đáy ở phía củng đồ, cách rìa 4 - 5mm, kích thước 3 x 3mm, chiều dày củng mạc.

- Rạch 1 đường nan hoa dài 1,5 - 2mm xuyên hết lớp củng mạc phía dưới vạt củng mạc đã tạo, khi đó sẽ thấy dịch bong dưới hắc mạc thoát ra. Dùng spatule ấn nhẹ vào mép rạch để dịch thoát ra tiếp.

- Khâu dính lại đỉnh vạt củng mạc một mũi chỉ rời.

- Nếu không tạo vạt củng mạc: tùy theo lựa chọn của phẫu thuật viên có thể khâu đường rạch củng mạc bằng một mũi chỉ rời hoặc có thể không khâu để dịch tiếp tục thoát ra.

- Khâu dính lại kết mạc.

- Bơm hơi hoặc nước tái tạo tiền phòng.

- Kết thúc phẫu thuật.

+ Tiêm cạnh nhãn cầu: kháng sinh + corticoid.

+ Tra mắt: thuốc rửa mắt betadin 5% + mỡ kháng sinh.

+ Băng vô trùng.

VI. THEO DÕI

Thay băng, tra kháng sinh, chống viêm có corticosteroid 4 lần/ ngày trong 2 tuần đầu sau đó duy trì 2lần/ ngày trong 1 tháng.

VII. TAI BIẾN VÀ XỬ TRÍ

1. Trong phẫu thuật

Chọc thủng hắc mạc gây thoát dịch kính: cắt sạch dịch kính ở mép phẫu thuật, khâu lại vết rạch. Chuyển vết rạch sang vị trí bên cạnh.

2. Sau phẫu thuật

- Thay băng mắt hàng ngày.

- Tiếp tục điều trị nội khoa bằng thuốc:

+ Tra mắt thuốc dẫn đồng tử (atropin 1%), kháng sinh, corticoid 4 lần /ngày trong 5 - 7 ngày.

+ Nếu có dấu hiệu nhiễm khuẩn cần kết hợp kháng sinh toàn thân liều cao (uống hoặc truyền tĩnh mạch).

+ Nếu dịch bong chưa thoát hết có thể chỉ định uống acetazolamid 0,25g x 2 viên/ ngày chia 2 lần, kalioid 0,6g x 2 viên/ngày chia 2 lần.

Cho người bệnh xuất viện khi tiền phòng tái tạo và vùng bong hắc mạc có xu hướng tiêu tốt.

PHẪU THUẬT CẮT BÈ CÙNG GIÁC MẠC

I. ĐẠI CƯƠNG

Phẫu thuật cắt bè cùng giác mạc là một phẫu thuật tạo lỗ rò, với mục đích tạo một đường thông từ tiền phòng vào khoang dưới kết mạc giúp dẫn lưu thủy dịch và hạ nhãn áp.

II. CHỈ ĐỊNH

- Glôcôm góc mở: không còn đáp ứng với thuốc và laser hoặc chống chỉ định với việc dùng thuốc hoặc không có khả năng dùng thuốc.
- Glôcôm góc đóng: khi góc đóng trên một nửa chu vi, hoặc những trường hợp không thành công với điều trị laser.
- Glôcôm bẩm sinh.
- Glôcôm thứ phát nhãn áp không điều chỉnh với thuốc.

III. CHỐNG CHỈ ĐỊNH

- Có bệnh cấp tính tại toàn thân và tại mắt không cho phép phẫu thuật.
- Tình trạng kết mạc và củng mạc không cho phép phẫu thuật.

IV. CHUẨN BỊ

1. Người thực hiện

Bác sĩ chuyên khoa Mắt.

2. Phương tiện

- Dụng cụ vi phẫu.
- Hiên vi phẫu thuật.
- Thuốc: sát trùng, gây tê, thuốc tiêm, tra sau phẫu thuật.

3. Người bệnh

- Người bệnh được tư vấn trước phẫu thuật.
- Tra mắt bằng betadin 5%, kháng sinh trước phẫu thuật.
- Đánh dấu mắt phẫu thuật.
- Trước phẫu thuật 1 - 2 giờ, người bệnh được tra betadin 5%, kháng sinh, uống acetazolamid 0,25g x 2 viên.

4. Hồ sơ bệnh án

Theo quy định của Bộ Y tế.

V. CÁC BƯỚC THỰC HIỆN

1. Kiểm tra hồ sơ

2. Kiểm tra người bệnh

Đúng người bệnh, đúng chỉ định, đúng mắt cần điều trị.

3. Thực hiện kỹ thuật

- Gây tê tại chỗ hoặc gây mê.

- Bộc lộ vùng phẫu thuật: đặt chỉ cơ trực trên hoặc chỉ giác mạc để bộc lộ vùng rìa trên. Vùng phẫu thuật có thể ở chính giữa 12 giờ hoặc lệch về góc phần tư mũi trên hoặc thái dương trên. Trong những trường hợp đặc biệt có thể chọn vùng khác.

- Mở kết mạc:

+ Mở kết mạc sát rìa đáy quay về cùng đồ.

+ Hoặc mở kết mạc cùng đồ (cách rìa từ 8 - 10mm) đáy quay về rìa.

- Tạo vạt củng mạc: có thể tạo vạt củng mạc hình chữ nhật hoặc hình tam giác. Vạt hình chữ nhật 3 x 4mm, chiều sâu bằng 3/4 chiều dày củng mạc. Với các trường hợp có nguy cơ tái phát cao có thể áp thuốc chống chuyển hóa.

- Chọc tiền phòng, hạ nhãn áp từ từ.

- Cắt bè củng mạc kích thước 1 x 2mm: rạch hai đường song song, cách nhau 1mm. Đường thứ nhất: ranh giới giữa vùng trắng củng mạc và vùng rìa xám (tương đương với chựa củng mạc), đường thứ hai nằm vào ranh giới vùng xám rìa và vùng trong suốt của giác mạc (tương đương với đường schwalbe) sau đó dùng kéo cắt hai đầu.

- Cắt móng mắt chu biên: dùng kẹp phẫu tích cặp vuông góc với móng mắt kéo ra và dùng kéo cắt sát nền củng mạc.

- Khâu phục hồi nắp củng mạc. Các mũi chỉ có độ chặt vừa phải, cho phép thủy dịch thấm rĩ khi bơm nước tạo tiền phòng sâu hơn bình thường.

- Khâu phục hồi kết mạc.

- Tái tạo tiền phòng bằng dung dịch ringer lactat hoặc bằng hơi qua đường chọc tiền phòng.

- Tiêm kháng sinh và corticoid.

VI. THEO DÕI HẬU PHẪU

Điều trị thuốc chung.

- Chống viêm steroid tra tại chỗ 4 - 6 lần, trong 4 - 6 tuần.

- Kháng sinh tại chỗ 2 tuần đầu.

VII. XỬ TRÍ TAI BIẾN

Xơ hóa dưới kết mạc; Tắc miệng trong lỗ rò do móng mắt hoặc do máu; Bong dẹt nhãn áp thấp; Nhãn áp thấp do viêm màng bồ đào hoặc giảm tiết thủy dịch; Bong hắc mạc; Tách thể mi; Bong võng mạc; Sẹo quá bong; Xuất huyết tiền phòng: tìm nguyên nhân để xử lý.

LASER TẠO HÌNH GÓC TIỀN PHÒNG ĐIỀU TRỊ GLÔCÔM GÓC ĐÓNG

I. ĐẠI CƯƠNG

Laser tạo hình góc tiền phòng tác động quang đông vùng chân móng mắt gây co rút nhu mô của móng mắt làm chân móng mắt dẹt xuống và tách ra khỏi mạng lưới bè củng giác mạc giúp mở rộng góc tiền phòng, giải quyết được tình trạng nghẽn góc trong glôcôm góc đóng.

II. CHỈ ĐỊNH

- Glôcôm góc đóng nguyên phát cấp tính (đồng tử đáp ứng tốt với pilocarpin)

- Glôcôm góc đóng nguyên phát mạn tính (góc tiền phòng đóng, dính dưới nửa chu vi).

- Glôcôm hội chứng móng mắt phẳng.

- Phối hợp với laser tạo hình vùng bè.

III. CHỐNG CHỈ ĐỊNH

- Phù đục giác mạc nhiều không quan sát rõ mống mắt.
- Tiền phòng quá nông.
- Glôcôm thứ phát do viêm màng bồ đào, glôcôm tân mạch, glôcôm do chấn thương.

IV. CHUẨN BỊ

1. Người thực hiện

Bác sĩ chuyên khoa Mắt.

2. Phương tiện

- Máy laser diode, argon bước sóng 532...
- Kính tiếp xúc Goldmann một hoặc ba mặt gương, kính Abraham.

3. Người bệnh

- Khám mắt toàn diện:
- + Khám chức năng: thử thị lực, đo nhãn áp, đo thị trường.
- + Khám đánh giá giai đoạn glôcôm, tình trạng tiền phòng, góc tiền phòng, các bệnh lý kèm theo.
- Giải thích cho người bệnh và gia đình hiểu lý do laser và tiên lượng của laser.

4. Hồ sơ bệnh án

Theo quy định của Bộ Y tế.

V. CÁC BƯỚC TIẾN HÀNH

1. Kiểm tra hồ sơ

2. Kiểm tra người bệnh

3. Chuẩn bị người bệnh trước laser

- Tra thuốc co đồng tử.
- Gây tê bề mặt.

4. Kỹ thuật laser

- Hướng dẫn người bệnh ngồi vào máy ở tư thế thoải mái, tựa cằm và trán trên giá đỡ.
- Đặt kính tiếp xúc vào mắt.
- Cài đặt thông số laser phù hợp
- Thực hiện laser trên mống mắt chu biên (càng sát chân mống mắt càng tốt) với số lượng vết đốt từ 24 - 32 nốt chia đều trên toàn bộ chu vi.
- Tháo kính tiếp xúc và tra mắt bằng dung dịch kháng sinh.

VI. THEO DÕI

- Tra 1 giọt thuốc hạ nhãn áp như ức chế giao cảm (Timolol 0,5%, betoptic 0,5%...) hoặc cường giao cảm (Alphagan, brimonidin) ngay sau laser.
- Tra thuốc có corticosteroid 6 lần /ngày trong ngày đầu và 3 lần /ngày trong 3 - 5 ngày tiếp theo.
- Theo dõi nhãn áp, thị trường, tình trạng góc tiền phòng, đĩa thị định kỳ.

VII. BIẾN CHỨNG VÀ XỬ TRÍ

- Viêm mống mắt: thường nhẹ và đáp ứng tốt với thuốc tra corticosteroid.
- Bỏng nội mô giác mạc: thường tự hết sau vài ngày.

- Tăng nhãn áp: điều trị bằng thuốc tra hạ nhãn áp như ức chế giao cảm (Timolol 0,5%, betoptic 0,5%...) hoặc cường giao cảm (Alphagan, brimonidin...).
- Dẫn đồng tử: có thể tự hết và thường kém đáp ứng với pilocarpin.

PHẪU THUẬT CẮT MÓNG MẮT NGOẠI VI (CHU BIÊN)

I. ĐẠI CƯƠNG

Phẫu thuật cắt móng mắt ngoại vi tạo điều kiện cho thủy dịch lưu thông từ hậu phòng ra tiền phòng để giải quyết tình trạng nghẽn đồng tử.

II. CHỈ ĐỊNH

- Điều trị dự phòng mắt thứ hai khi mắt thứ nhất đã bị glôcôm góc đóng.
- Glôcôm góc đóng khi góc tiền phòng đóng dưới chu vi.
- Trên mắt không có thể thủy tinh, đồng tử nghẽn do dịch kính.
- Móng mắt dày không thể thực hiện được laser cắt móng mắt chu biên.

III. CHỐNG CHỈ ĐỊNH

- Người bệnh có kèm theo các bệnh viêm nhiễm tại mắt.
- Người bệnh có bệnh lý toàn thân không cho phép phẫu thuật.

IV. CHUẨN BỊ

1. Người thực hiện

Bác sĩ chuyên khoa Mắt.

2. Phương tiện

Hiện vi phẫu thuật và bộ dụng cụ vi phẫu.

3. Người bệnh

- Khám mắt toàn diện: theo mẫu chung.
- Làm vệ sinh mắt, bơm rửa lệ đạo, uống thuốc hạ nhãn áp và an thần tối hôm trước ngày phẫu thuật.
- Giải thích cho người bệnh và gia đình người bệnh lý do phẫu thuật và tiên lượng của phẫu thuật.

4. Hồ sơ bệnh án

Theo quy định chung của Bộ Y tế.

V. CÁC BƯỚC TIẾN HÀNH

1. Kiểm tra hồ sơ

2. Kiểm tra người bệnh

3. Chuẩn bị người bệnh ngay trước phẫu thuật

- Hạ nhãn áp: uống trước phẫu thuật 1 giờ: acetazolamid 0,25g x 2 viên.
- Tra mắt thuốc co đồng tử trước phẫu thuật 1 giờ.
- Phòng nhiễm trùng mắt: tra thuốc kháng sinh, betadin 5% trước phẫu thuật.

4. Thực hiện kỹ thuật

- Gây tê tại chỗ hoặc gây mê.

- Tra thuốc tê bề mặt nhãn cầu (2 - 3 lần cách nhau khoảng 1 - 2 phút).
- Cố định hai mi bằng vành mi.
- Phẫu tích kết mạc từ rìa giác mạc hoặc giác mạc phía 11 giờ hoặc 13 giờ. Đốt cầm máu củng mạc.
- Dùng lưỡi dao mở giác mạc sát rìa vào tiền phòng dài 2mm.
- Dùng kẹp phẫu tích gấp và cắt mỏng mắt ngoại vi.
- Rửa sạch sắc tố mỏng mắt ở mép phẫu thuật. Dùng spatule gạt cho đồng tử tròn đều và kiểm tra qua hiển vi phẫu thuật xem mỏng mắt đã được cắt hết lớp chưa.
- Kéo kết mạc xuống phủ kín mép phẫu thuật.
- Tiêm kháng sinh cạnh nhãn cầu và tra mỡ kháng sinh.
- Băng vô trùng.

VI. THEO DÕI

- Thay băng mắt hàng ngày.
- Tra mắt thuốc kháng sinh, corticoid.

Lưu ý: Nếu có sắc tố mỏng mắt ở diện đồng tử chỉ tra thuốc dẫn đồng tử nhanh, tuyệt đối không tra atropin.

Ngày sau phẫu thuật người bệnh có thể ra viện.

VII. TAI BIẾN VÀ XỬ LÝ

Chảy máu: cầm máu.

Nếu có dấu hiệu nhiễm khuẩn cần kết hợp kháng sinh toàn thân liều cao.

PHẪU THUẬT MỞ BAO SAU THỂ THỦY TINH BẰNG LASER

I. ĐẠI CƯƠNG

Mở bao sau bằng laser là tạo một lỗ thủng ở trung tâm bao sau có đường kính khoảng (3 - 4mm) tương ứng với lỗ đồng tử nhằm cải thiện chức năng thị giác cho người bệnh.

II. CHỈ ĐỊNH

- Những mắt có đục bao sau thể thủy tinh mức độ 2 và 3 thị lực $\leq 3/10$.
- Những mắt có đục bao sau độ 1, thị lực $> 3/10$ nhưng có rối loạn chức năng ảnh hưởng tới sinh hoạt của người bệnh: nhìn lóa.

III. CHỐNG CHỈ ĐỊNH

- Sau phẫu thuật dưới 8 tuần.
- Những mắt có kèm các bệnh lý.

IV. CHUẨN BỊ

1. Người thực hiện

Một bác sĩ chuyên khoa Mắt.

2. Phương tiện

- Hệ thống laser được lắp trực tiếp vào máy sinh hiển vi.
- Kính tiếp xúc dùng trong mở bao sau: Capsulotomy Yag Laser Lens.

- Chuẩn bị khởi động máy.
- Chuẩn bị kính tiếp xúc và chất nhầy.
- Thuốc dẫn đồng tử: loại thuốc tác dụng nhanh.
- Thuốc gây tê bề mặt kết giác mạc.
- Thuốc kháng sinh rửa mắt sau điều trị, bông vô trùng.

3. Người bệnh

- Khám chức năng: đo thị lực, nhãn áp, siêu âm đánh giá tình trạng dịch kính võng mạc.
- Khám lâm sàng để xác định tình trạng vị trí đồng tử, mức độ đục bao sau.
- Người bệnh được tư vấn trước phẫu thuật.
- Nhỏ thuốc dẫn đồng tử, nhỏ thuốc gây tê bề mặt nhãn cầu.

4. Hồ sơ bệnh án

Làm hồ sơ bệnh án theo mẫu quy định.

V. CÁC BƯỚC TIẾN HÀNH

1. Kiểm tra hồ sơ

2. Kiểm tra người bệnh

3. Chuẩn bị người bệnh ngay trước phẫu thuật

- Khởi động máy.
- Đặt mức năng lượng cần điều trị: mức năng lượng lần đầu thường đặt khoảng 1,2mJ. Số lượng là 1 xung trong 1 phát bắn. Chính độ phóng đại của máy sinh hiển vi. Chính kích thước của chùm tia Hécne sao cho 2 điểm đỏ rõ và nét nhất. Chính độ sáng tối của nguồn sáng đèn sinh hiển vi sao cho nhìn rõ được bao sau và 2 điểm đỏ của chùm Hécne. Đặt vị trí hoạt động của chùm tia ra sau tiêu điểm.
- Đặt kính tiếp xúc. Chọn vị trí mở đầu tiên tại nơi bao mỏng và cách xa IOL nhất. Chính sao cho 2 điểm đỏ của chùm tia Hécne trùng với nhau và định vị đúng vào nơi cần điều trị.
- Mức năng lượng cho xung đầu tiên với đục mức độ 1 là 1,2mJ, mức độ 2 là 1,5; mức độ 3 là 1,7mJ. Nếu xung đầu tiên không kết quả, tăng thêm 0,2mJ/ xung.
- Mở bao theo đường tròn kích thước 2,5 - 3,5mm (vì sau mở bao lỗ mở có thể rộng thêm khoảng 0,5mm).

VI. THEO DÕI

- Tại mắt: tra tại mắt các loại:
 - + Thuốc chống viêm có kháng sinh + Corticosteroid (4 lần 4 /ngày, trong 1 tuần).
 - + Thuốc hạ nhãn áp: uống acetazolamid 0,25mg x 1v/ ngày trong 2 ngày, hoặc thuốc tra tại mắt (Chẹn giao cảm x 2 lần trong ngày trong 1 tuần).
 - + Thuốc tăng cường dinh dưỡng giác mạc.
- Hẹn người bệnh theo dõi định kỳ để phát hiện kịp thời những trường hợp nhãn áp cao, bong võng mạc.

VII. BIẾN CHỨNG VÀ XỬ TRÍ BIẾN CHỨNG

- Để tránh tổn thương IOL (Vết chấm trên IOL): chú ý mở bao theo đường tròn, các vết bắn cách tâm đồng tử 1 - 1,5mm. Những trường hợp bao sau đục dày và dính chặt với IOL nên chỉnh chùm tia ra phía sau bao để tránh tổn hại IOL.

- Tiền phòng vẫn đục chất thể thủy tinh, không quan sát được vùng cần cắt: ngừng điều trị, hẹn người bệnh tới điều trị bổ sung vào ngày sau đó.

PHẪU THUẬT ĐÓNG LỖ RÒ TÚI LỆ

I. ĐẠI CƯƠNG

Rò túi lệ là tình trạng tồn tại một đường rò từ túi lệ ra ngoài da mi có thể là do bẩm sinh hoặc mắc phải. Với các trường hợp do bẩm sinh và ống lệ mũi thông thì có thể đóng lỗ rò đơn thuần.

II. CHỈ ĐỊNH

Các trường hợp rò túi lệ mà ống lệ mũi thông.

III. CHỐNG CHỈ ĐỊNH

- Rò túi lệ có kèm tắc ống lệ mũi.
- Tình trạng toàn thân và tại mắt không cho phép phẫu thuật.

IV. CHUẨN BỊ

1. Người thực hiện

Bác sĩ chuyên khoa Mắt.

2. Phương tiện

Bộ dụng cụ phẫu thuật trung phẫu. Chỉ khâu 6-0.

3. Người bệnh

Người bệnh được tư vấn trước phẫu thuật.

4. Hồ sơ bệnh án

Theo quy định chung của Bộ Y tế.

V. CÁC BƯỚC TIẾN HÀNH

1. Kiểm tra hồ sơ

2. Kiểm tra người bệnh

3. Thực hiện kỹ thuật

3.1. Vô cảm

Gây tê tại chỗ hoặc gây mê.

3.2. Kỹ thuật

- Rửa da quanh vùng lỗ rò cong theo nếp da mi (để tránh tạo sẹo xấu).
- Cắt hết tổ chức biểu mô trong lòng đường rò.
- Đốt cầm máu.
- Khâu đóng lỗ rò bằng chỉ không tiêu 6-0. Cần chú ý khâu sâu để đảm bảo lỗ rò liền tốt.

VI. THEO DÕI

Kháng sinh toàn thân, tại chỗ, chống phù nề

VII. THEO DÕI VÀ XỬ TRÍ BIẾN CHỨNG

- Phẫu thuật hầu như không có biến chứng gì.
- Cắt chỉ khâu da sau 10 ngày.

THỦ THUẬT CHÍCH ÁP XE TÚI LỆ

I. ĐẠI CƯƠNG

Áp xe túi lệ là hậu quả của quá trình viêm nhiễm cấp tính ở túi lệ và tổ chức xung quanh vùng túi lệ. Chích áp xe túi lệ nhằm tạo đường dẫn lưu để làm mũ thoát ra khỏi ổ áp xe túi lệ.

II. CHỈ ĐỊNH

Các trường hợp áp xe túi lệ.

III. CHỐNG CHỈ ĐỊNH

Áp xe đang trong tình trạng viêm tỏa lan.

IV. CHUẨN BỊ

1. Người thực hiện

Phẫu thuật viên chuyên khoa Mắt được đào tạo.

2. Phương tiện

Dao phẫu thuật số 11, bông gạc.

3. Người bệnh

Người bệnh được tư vấn trước phẫu thuật.

4. Hồ sơ bệnh án

Theo quy định chung.

V. CÁC BƯỚC TIẾN HÀNH

1. Kiểm tra hồ sơ

2. Kiểm tra người bệnh

3. Thực hiện kỹ thuật

3.1. Vô cảm

Có thể gây tê tại vùng quanh túi lệ bằng thuốc tê hoặc rạch trực tiếp vùng áp xe mà không cần gây tê (với các trường hợp áp xe nặng).

3.2. Kỹ thuật

- Sát trùng vùng áp xe bằng betadin 10%.
- Dùng dao rạch ở vùng trung tâm (đỉnh) của khối áp xe. Mở rộng để tạo điều kiện cho mũ và chất hoại tử thoát ra dễ dàng.
- Ấn làm cho mũ thoát ra đường rạch.
- Băng.
- Tiếp tục dùng kháng sinh toàn thân, giảm đau, giảm phù.
- Chuẩn bị phẫu thuật nối thông túi lệ mũi hoặc cắt bỏ túi lệ sau 2 - 4 tuần.
- Bảo đảm lối rò liền.

VI. THEO DÕI

Kháng sinh toàn thân, tại chỗ, chống phù nề.

PHẪU THUẬT CẮT BỎ TÚI LỆ

I. ĐẠI CƯƠNG

Cắt bỏ túi lệ là phẫu thuật lấy đi toàn bộ túi lệ nhằm loại trừ các tổn thương tại túi lệ như viêm hoặc khối u túi lệ.

II. CHỈ ĐỊNH

- Viêm túi lệ mà điều trị bằng phẫu thuật nối thông túi lệ mũi không có kết quả.
- U túi lệ.
- Viêm túi lệ nhưng không có điều kiện phẫu thuật nối thông.

III. CHỐNG CHỈ ĐỊNH

- Bệnh cấp tính tại mắt.
- Tình trạng toàn thân không cho phép phẫu thuật.

VI. CHUẨN BỊ

1. Người thực hiện

Bác sĩ chuyên khoa Mắt.

2. Phương tiện

Bộ dụng cụ cắt túi lệ, chỉ tự tiêu, chỉ nylon.

3. Người bệnh

Giải thích cho người bệnh và gia đình người bệnh lý do phẫu thuật và tiên lượng của phẫu thuật.

4. Hồ sơ bệnh án

Theo quy định chung của Bộ Y tế.

V. CÁC BƯỚC TIẾN HÀNH

1. Kiểm tra hồ sơ

2. Kiểm tra người bệnh

3. Thực hiện kỹ thuật

3.1. Vô cảm

Gây tê tại chỗ hoặc gây mê.

3.2. Kỹ thuật

- Rạch da: đường rạch cách góc trong 5mm, dài 10 - 15mm. Đường rạch đi hơi cong ra phía ngoài, theo hướng bờ cong của hốc mắt: 1/3 trên của đường rạch ở phía trên góc trong mắt, 2/3 dưới ở phía dưới góc trong mắt (vị trí dây chằng mi trong chia đường rạch làm 1/3 trên và 2/3 dưới).

- Tách tổ chức dưới da, cơ quanh hốc mắt để bộc lộ dây chằng mi trong. Cắt dây chằng mi trong sát chỗ bám với mào lệ trước.

- Bộc lộ túi lệ:

+ Bộc lộ thành trước: tách dây chằng mi trong khỏi thành trước túi lệ, bộc lộ hoàn toàn thành này.

+ Bộc lộ thành ngoài: tách thành ngoài túi lệ khỏi thành trong của hốc mắt.

+ Tách thành trong túi lệ khỏi máng lệ.

+ Bộc lộ đỉnh túi lệ: tách túi lệ về phía trên, cắt dây chằng đỉnh túi lệ.

+ Bộc lộ hoàn toàn túi lệ khỏi máng lệ.

- Cắt túi lệ: cắt túi lệ ở phần cổ túi lệ, nơi tiếp giáp với ống lệ mũi. Cắt sát về phía ống lệ mũi để không cắt sót túi lệ. Kiểm tra xem túi lệ được cắt ra có toàn vẹn hay không. Nếu túi lệ bị khuyết phần nào thì phải bộc lộ và tìm để cắt hết phần túi lệ còn sót.

- Đốt cầm máu: đốt phần đầu trên của ống lệ mũi và lệ quản chung.

- Khâu phục hồi dây chằng mi trong, phần mềm bằng chỉ tự tiêu 5-0. Khâu vết rạch da bằng chỉ không tiêu.

- Băng.

VI. THEO DÕI

Kháng sinh toàn thân, tại chỗ, chống phù nề.

VII. XỬ TRÍ BIẾN CHỨNG

1. Trong phẫu thuật

- Chảy máu: do cắt vào mạch góc ở thì rạch da. Có thể cầm máu bằng đốt điện hoặc khâu cầm máu.

- Thủng thành trong hốc mắt: do cắt phải thành trong hốc mắt khi bộc lộ thành ngoài túi lệ. Có thể thấy mỡ hốc mắt phòi qua lỗ thủng ở thành trong hốc mắt. Biến chứng này làm cho việc cắt túi lệ khó khăn hơn vì mỡ che lấp phẫu trường. Chỉ cần cắt hết túi lệ mà không cần can thiệp gì vào lỗ thủng.

2. Sau phẫu thuật

Rò vết phẫu thuật hoặc viêm túi lệ tái phát: do khi cắt sót mảnh túi. Khi có rò vết phẫu thuật hoặc viêm túi lệ tái phát, cần phẫu thuật lại để cắt hết phần túi lệ còn sót.

PHẪU THUẬT TẠO HÌNH ĐIỂM LỆ ĐIỀU TRỊ HẸP, TẮC ĐIỂM LỆ

I. ĐẠI CƯƠNG

Tạo hình điểm lệ là một nhóm kỹ thuật tái tạo hình dạng cũng như vị trí điểm lệ nhằm điều trị một số bệnh lý làm hẹp, bít tắc điểm lệ gây chảy nước mắt.

II. CHỈ ĐỊNH

- Hẹp hoặc bít tắc điểm lệ do nhiều nguyên nhân.
- Do các viêm nhiễm: mắt hột, viêm lệ quản, viêm kết mạc mạn tính...
- Do bỏng mắt làm xơ hóa điểm lệ.
- Do chấn thương.

III. CHỐNG CHỈ ĐỊNH

- Hẹp hoặc tắc điểm lệ do các nguyên nhân khác như hội chứng Steven-Johnson, Pemphigoid.
- Hẹp điểm lệ do quá sản biểu mô điểm lệ.
- Đang mắc bệnh khác tại mắt, đặc biệt đang viêm lệ quản.

IV. CHUẨN BỊ

1. Người thực hiện

Bác sĩ chuyên khoa Mắt.

2. Phương tiện

- Hiện vi phẫu thuật hoặc kính lúp phóng đại tùy theo điều kiện nơi phẫu thuật.

- Dụng cụ phẫu thuật: bộ thông nong lệ đạo, kẹp phẫu tích và kéo vi phẫu, dao số 11 mũi nhọn.
- Thuốc sát trùng, thuốc gây tê tại.

3. Người bệnh

- Được giải thích về bệnh tật và phẫu thuật.
- Chuẩn bị người bệnh như phẫu thuật thường quy.

4. Hồ sơ bệnh án

Theo quy định của Bộ Y tế.

V. CÁC BƯỚC TIẾN HÀNH

1. Kiểm tra hồ sơ

2. Kiểm tra người bệnh

3. Tiến hành phẫu thuật

3.1. Vô cảm

Nhỏ thuốc tê bề mặt, gây tê tại chỗ vùng da xung quanh điểm lệ bằng thuốc tê tại chỗ.

3.2. Các thì phẫu thuật

- Xác định điểm lệ: kéo lật nhẹ mi dưới góc trong nhìn qua hiển vi hoặc kính lúp để xác định vị trí điểm lệ và mức độ chít hẹp.
- Dùng que nong điểm lệ đến kích thước đạt yêu cầu (thông thường nong rộng ngang mức que nong số 00 hoặc số 0), không nong điểm lệ qua mức làm rách điểm lệ.
- Kiểm tra điểm lệ vừa được nong có thông vào lệ quản và đường lệ không bằng cách dùng que thông lệ đạo hoặc kim bơm nước vào lệ đạo.
- Dùng dao hoặc kéo đầu nhỏ rạch rồi cắt thành trong điểm lệ (phía kết mạc) sao cho tạo thành 1 hình tam giác có đáy là bờ của điểm lệ, đỉnh quay về phía kết mạc. Lúc này điểm lệ đã được mở rộng.
- Nếu cần thiết có thể cầm máu bằng dao đốt điện.
- Tra mỡ kháng sinh và băng mắt.

VI. THEO DÕI

- Không cần nằm viện, người bệnh được điều trị ngoại trú.
- Kháng sinh phổ rộng tra mắt kết hợp corticoid tra mắt liều thấp trong 1 tuần.
- Theo dõi quá trình làm sẹo của diện cắt và khả năng dẫn nước mắt.

VII. TAI BIẾN VÀ XỬ TRÍ

Kỹ thuật khá đơn giản ít biến chứng. Lưu ý khi thông nong điểm lệ có thể làm rách điểm lệ hoặc tạo ra điểm lệ giả không thông vào được đường lệ chung. Để tránh hiện tượng này thì cần phải quan sát rõ vị trí điểm lệ.

PHẪU THUẬT TẠO HÌNH ĐIỂM LỆ ĐIỀU TRỊ LẬT ĐIỂM LỆ

I. ĐẠI CƯƠNG

Tạo hình điểm lệ là một nhóm kỹ thuật tái tạo hình dạng cũng như vị trí điểm lệ nhằm điều trị một số bệnh lý làm hẹp, bít tắc điểm lệ gây chảy nước mắt.

II. CHỈ ĐỊNH

Các trường hợp lật điểm lệ do sẹo da mi co kéo, do mi nhẹo.

III. CHỐNG CHỈ ĐỊNH

Lật điểm lệ do các khối u mi.

IV. CHUẨN BỊ

1. Người thực hiện

Cán bộ chuyên khoa Mắt đã được đào tạo.

2. Phương tiện

- Hiện vi phẫu thuật.
- Dụng cụ phẫu thuật mi mắt, dao số 11.
- Thuốc tê bề mặt như dicain 1%, thuốc tê tại chỗ như xylocain 2%, thuốc sát trùng betadin 5%.
- Chỉ tiêu chậm 7-0 hoặc 8-0.

3. Người bệnh

Chuẩn bị như người bệnh thường quy.

4. Hồ sơ bệnh án

Theo quy định Bộ Y tế.

V. CÁC BƯỚC TIẾN HÀNH

1. Kiểm tra hồ sơ

Hồ sơ được làm hoàn chỉnh, đầy đủ các mục theo quy định và đã được duyệt phẫu thuật.

2. Kiểm tra người bệnh

- Vệ sinh cá nhân, mặc quần áo theo quy định.
- Đối chiếu tên tuổi, chỉ định phẫu thuật với biển phẫu thuật và hồ sơ bệnh án.

3. Vô cảm

Nhỏ thuốc tê bề mặt như dicain 1% x 3 lần, gây tê tại chỗ vùng da xung quanh điểm lệ bằng xylocain 2% x 3 - 5ml.

4. Cách tiến hành

- Nếu lật mi do sẹo da mi co kéo thì phải tách và cắt bỏ sẹo xơ ở da, giải phóng co kéo, ghép da nếu cần.
- Nếu lật mi do nhẹo mi: tiến hành rạch rồi cắt kết mạc và tổ chức dưới kết mạc (thuộc phần sụn mi mặt trong điểm lệ), cắt theo hình thoi.
- Khâu kéo 2 bờ của hình quả trám mới cắt để kéo điểm lệ lật vào trong.
- Tra kháng sinh và băng mắt.

VI. THEO DÕI

Hậu phẫu thường quy, người bệnh chỉ cần điều trị ngoại trú.

THỦ THUẬT ĐẶT ỐNG SILICON LỆ MŨI ĐIỀU TRỊ HẸP VÀ TẮC LỆ ĐẠO

I. ĐẠI CƯƠNG

Thủ thuật đặt ống silicon lệ mũi (ống được luồn từ điểm lệ qua lệ quản, túi lệ, ống lệ mũi và kết thúc ở ngách mũi dưới) là kỹ thuật bảo tồn đường lệ, mục đích điều trị hẹp lệ đạo ở giai đoạn sớm (đặc biệt là hẹp lệ quản và điểm lệ) và tắc lệ đạo bẩm sinh. Ống silicon có tác dụng tạo hình lại lòng ống của đường lệ.

II. CHỈ ĐỊNH

- Trẻ em: các trường hợp tắc lệ đạo bẩm sinh đã được điều trị nội khoa, day nắn và thông, nong lệ đạo không có kết quả.

- Người lớn: hẹp lệ đạo đặc biệt hẹp lệ quản do nhiều nguyên nhân (lưu ý hẹp lệ quản do bơm thông lệ đạo nhiều lần).

III. CHỐNG CHỈ ĐỊNH

- Chống chỉ định tương đối: tắc ống lệ mũi ở người lớn.

- Chống chỉ định tuyệt đối:

+ Hẹp, tắc lệ đạo do u, quá sản.

+ Hẹp tắc lệ đạo mà có kèm bệnh lý mũi xoang.

+ Dị dạng lệ đạo, không có điểm lệ...

+ Bệnh toàn thân.

IV. CHUẨN BỊ

1. Người thực hiện

Cán bộ chuyên khoa Mắt đã được đào tạo.

2. Phương tiện

- Đèn trần, có thể kèm theo đèn trán Clar.

- Dụng cụ phẫu thuật: bộ thông nong lệ đạo, kim lệ đạo, bơm tiêm, kẹp phẫu tích kết mạc 1 răng, kéo thẳng, mở mũi, kẹp phẫu tích Kocher không răng cỡ nhỏ.

- Gạc đặt mũi có tẩm thuốc co mạch niêm mạc mũi.

- Ống silicon: loại có đầu dẫn (1 hoặc 2 đầu dẫn tùy theo chỉ định đặt qua 1 hay 2 lệ quản), ống đã được tiệt trùng.

3. Người bệnh

- Được giải thích về phẫu thuật về tỷ lệ thành công và thất bại.

- Nếu là trẻ em hoặc người lớn phải gây mê thì phải nhịn ăn, nhịn uống.

4. Hồ sơ bệnh án

Theo quy định của Bộ Y tế.

V. CÁCH TIẾN HÀNH

1. Kiểm tra hồ sơ

Hồ sơ bệnh án đã được hoàn chỉnh, đầy đủ thủ tục theo quy định, đã được duyệt phẫu thuật.

2. Kiểm tra người bệnh

- Vệ sinh cá nhân và mặc quần áo theo quy định.

- Đối chiếu tên, tuổi người bệnh, chỉ định điều trị với biển tên và hồ sơ bệnh án.

3. Vô cảm

- Trẻ em: gây mê.
- Người lớn: có thể chọn gây mê hoặc gây tê. Gây tê thần kinh trên và dưới hốc mắt bằng thuốc tê tại chỗ (Lidocain 2%, xylocain 2%...).

4. Tiến hành

- Sát trùng.
- Gây tê hoặc mê.
- Đặt gạc có tẩm thuốc co mạch pha lẫn thuốc tê vào khoang mũi (đặc biệt vào ngách mũi dưới) 5 - 10 phút trước khi đặt ống.
- Nong điểm lệ bằng que nong điểm lệ.
- Đặt que thông số to dần để nong lệ quản.
- Bơm nước lệ đạo để xác định vị trí hẹp.
- Tiếp tục đưa que thông lệ đạo (ít nhất que số 0) vào lệ quản trên hoặc dưới, quay que thông 90 độ, tiếp tục đưa que thông xuống túi lệ và ống lệ mũi rồi vào khoang mũi. Kiểm tra que thông chắc chắn đã xuống khoang mũi. Nếu que thông không xuống được khoang mũi hoặc kiểm tra không thấy que thông trong khoang mũi thì ngừng thủ thuật.
- Tiến hành đặt ống: rút gạc mũi, đặt ống silicon có đầu dẫn lần lượt đi vào đường lệ và rút đầu dẫn ra đường mũi qua ngách mũi dưới.
- Cầm máu niêm mạc mũi nếu có chảy máu bằng cách đặt gạc mũi.
- Cố định ống: tùy theo loại ống mà cách cố định khác nhau.
- Tra mỡ kháng sinh vào mắt, băng mắt.

VI. THEO DÕI SAU PHẪU THUẬT

- Hậu phẫu thường quy.
- Tra kháng sinh phổ rộng, kết hợp corticoid liều thấp trong 7 - 10 ngày.
- Uống thuốc giảm phù, có thể phối hợp kháng sinh toàn thân.
- Khám định kỳ hàng tháng.
- Rút ống trung bình sau 3 tháng.
- Trong thời gian chưa rút ống, có thể bơm lệ đạo kiểm tra.

VII. TAI BIẾN VÀ XỬ TRÍ

- Rách lệ quản khi quay que thông hoặc lúc quay đầu dẫn của ống silicon. Đề phòng cần phải làm chùng mi dưới vào phía trong lúc xoay que thông, nếu bị rách có thể khâu lại đường rách.
- Sai đường: sai đường khi nong điểm lệ và lệ quản, ở trẻ em sai đường còn xảy ra khi đưa que thông vào ống lệ mũi. Nếu xảy ra, ngừng ngay thủ thuật.
- Chảy máu niêm mạc mũi: thường chảy ít. Cần kiểm soát và đặt gạc cầm máu.
- U hạt viêm ở điểm lệ: dùng thêm chống viêm corticoid, hoặc rút ống sớm.
- Nhiễm trùng đường lệ: kháng sinh tra uống, rút ống sớm.
- Tuột ống silicon: cần cố định ống tốt.

PHẪU THUẬT NÓI THÔNG TÚI LỆ MŨI QUA ĐƯỜNG RẠCH DA

I. ĐẠI CƯƠNG

Nối thông túi lệ mũi là phẫu thuật tạo đường thông trực tiếp từ túi lệ sang khoang mũi, nhằm tạo ra đường nối tắt để dẫn nước mắt từ mắt sang mũi.

II. CHỈ ĐỊNH

Tắc ống lệ mũi mà điều trị bằng các biện pháp khác thất bại.

III. CHỐNG CHỈ ĐỊNH

- Tắc ống lệ mũi có viêm túi lệ cấp hoặc áp xe vùng túi lệ đang tiến triển.
- Tình trạng toàn thân không cho phép phẫu thuật.

IV. CHUẨN BỊ

1. Người thực hiện

Bác sĩ chuyên khoa Mắt.

2. Phương tiện

Hiện vi phẫu thuật và bộ dụng cụ vi phẫu: bộ dụng cụ phẫu thuật nối lệ mũi, chỉ tự tiêu, chỉ nylon 6-0, ống silicon.

3. Người bệnh

- Làm vệ sinh mắt, bơm rửa lệ đạo, uống thuốc hạ nhãn áp và an thần tối hôm trước ngày phẫu thuật.
- Giải thích cho người bệnh và gia đình người bệnh lý do phẫu thuật và tiên lượng của phẫu thuật.

4. Hồ sơ bệnh án: theo quy định chung của Bộ Y tế.

V. CÁC BƯỚC TIẾN HÀNH

1. Kiểm tra hồ sơ

- Hồ sơ bệnh án đã làm đầy đủ (hoàn thành bệnh án, chỉ định điều trị, theo dõi chăm sóc).
- Hồ sơ bệnh án đã duyệt phẫu thuật.

2. Kiểm tra người bệnh

3. Thực hiện kỹ thuật

3.1. Vô cảm

- Gây tê tại điểm thần kinh trên hố điểm thần kinh dưới hốc mắt bằng thuốc tê (Lidocain 2%, xylocain 2%...).
- Gây tê niêm mạc mũi bằng cách đặt gạc có thấm thuốc tê niêm mạc và thuốc co mạch (adrenalin hoặc epinephrin).
- Gây mê nếu cần.

3.2. Kỹ thuật

- Rạch da: đường rạch cách góc trong 5 - 8mm, dài 10 - 15mm. Đường rạch đi hơi cong ra phía ngoài, theo hướng bờ cong của hốc mắt: 1/3 trên của đường rạch ở phía trên góc trong mắt, 2/3 dưới ở phía dưới góc trong mắt (vị trí dây chằng mi trong).
- Tách tổ chức dưới da, cơ quanh hốc mắt để bộc lộ dây chằng mi trong. Cắt dây chằng mi trong sát chỗ bám với mào lệ trước.

- Rạch màng xương dọc theo mào lệ trước. Tách màng xương, về phía sống mũi, tạo vạt màng xương.
- Tách túi lệ khỏi máng lệ.
- Cắt phần xương lệ bằng kim găm xương hoặc khoan, tạo cửa sổ xương sang mũi. Thi này cần lưu ý để tránh làm rách niêm mạc mũi. Đường kính cửa sổ xương từ 8 - 10mm.
- Mở túi lệ theo chiều dọc (trên - dưới) để tạo nên 2 vạt trước và sau.
- Rạch dọc niêm mạc mũi (ở diện cửa sổ xương), tạo nên 2 vạt trước sau.
- Khâu nối vạt sau của niêm mạc mũi với niêm mạc túi lệ bằng chỉ tự tiêu 5-0.
- Đặt ống silicon qua 2 lệ quản, miệng nối xuống khoang mũi (nếu lệ quản thông tốt thì có thể không cần dùng ống silicon).
- Đặt gạc mũi (có mỡ kháng sinh) để đảm bảo cầm máu miệng nối.
- Khâu nối vạt trước của túi lệ với vạt trước của niêm mạc mũi bằng chỉ tự tiêu.
- Khâu phục hồi dây chằng mi trong, phần mềm. Khâu vết rạch da bằng chỉ 6-0.
- Băng.

VI. THEO DÕI

- Hậu phẫu thường quy.
- Tra kháng sinh phổ rộng, kết hợp corticoid liều thấp trong 7 - 10 ngày.
- Uống thuốc giảm phù, có thể phối hợp kháng sinh toàn thân.
- Khám định kỳ hàng tháng.
- Rút ống trung bình sau 3 tháng.

Trong thời gian chưa rút ống, có thể bơm lệ đạo kiểm tra.

VII. THEO DÕI VÀ XỬ TRÍ BIẾN CHỨNG

1. Trong phẫu thuật

- Chảy máu: do cắt vào mạch góc trong thì rạch da. Có thể cầm máu bằng đốt điện hoặc khâu cầm máu.

Chảy máu từ niêm mạc mũi, xương xóp: cần cầm máu bằng đốt điện.

- Rách niêm mạc mũi: do phẫu thuật hoặc do niêm mạc quá mỏng sẽ không tạo được vạt để khâu nối với niêm mạc túi lệ. Trong trường hợp này, có thể ưu tiên để khâu vạt trước. Trường hợp không thể khâu được vạt trước, sẽ khâu vạt trước của túi lệ với vạt màng xương.

2. Sau phẫu thuật

- Chảy máu sau từ miệng nối xuống mũi, miệng sau khi rút gạc ở mũi: cần đặt lại gạc để cầm máu. Những trường hợp chảy máu nhiều cần khám nội soi mũi, xác định vị trí chảy máu và cầm máu.

- Tắc lệ đạo hoặc viêm túi lệ tái phát: có thể xảy ra từ 5 - 8% các trường hợp được phẫu thuật. Có thể phẫu thuật lại để tạo đường thông sang mũi.

PHẪU THUẬT NỐI THÔNG TÚI LỆ MŨI NỘI SOI

I. ĐẠI CƯƠNG

Nối thông túi lệ mũi nội soi qua đường mũi là phẫu thuật tạo đường thông trực tiếp từ túi lệ sang khoang mũi, nhằm tạo ra đường nối tắt để dẫn nước mắt từ mắt sang mũi. Trong phẫu thuật này, lỗ mở thông từ túi lệ sang mũi được tạo ra từ phía mũi mà không phải rạch da ở phía ngoài.

II. CHỈ ĐỊNH

Tắc ống lệ mũi mà điều trị bằng các biện pháp khác thất bại.

III. CHỐNG CHỈ ĐỊNH

Tắc ống lệ mũi có viêm túi lệ cấp hoặc áp xe vùng túi lệ đang tiến triển.

IV. CHUẨN BỊ

1. Người thực hiện

Phẫu thuật viên chuyên khoa Mắt được đào tạo về kỹ thuật này.

2. Phương tiện

Bộ dụng cụ phẫu thuật nối lệ mũi nội soi, đèn ánh sáng dùng trong phẫu thuật cắt dịch kính, ống silicon, máy hút, máy khoan.

3. Người bệnh

Chuẩn bị như quy định chung.

4. Hồ sơ bệnh án

Theo quy định chung của Bộ Y tế.

V. CÁC BƯỚC TIẾN HÀNH

1. Kiểm tra hồ sơ

- Hồ sơ bệnh án đã làm đầy đủ (hoàn thành bệnh án, chỉ định điều trị, theo dõi chăm sóc).
- Hồ sơ bệnh án đã duyệt phẫu thuật.

2. Kiểm tra người bệnh

- Thay quần áo.
- Tra, uống thuốc trước phẫu thuật (theo chỉ định).

3. Thực hiện kỹ thuật

3.1. Vô cảm

- Gây tê góc trong mi trên và mi dưới, mào lệ trước bằng thuốc tê có thuốc co mạch (có thể dùng lidocain 2% có pha adrenalin hoặc các thuốc có tác dụng tương tự).
- Gây mê nếu người bệnh là trẻ nhỏ hoặc người bệnh kém hợp tác.
- Gây tê niêm mạc mũi bằng cách đặt gạc có thấm thuốc tê niêm mạc như lidocain 2%. Đặt thuốc làm co cuốn mũi.

3.2. Kỹ thuật

- Đặt ống dẫn ánh sáng vào mũi:
- + Nong rộng lỗ lệ, lệ quản.
- + Đưa ống dẫn ánh sáng qua lỗ lệ, lệ quản vào túi lệ.
- Cắt niêm mạc mũi:
- + Cắt phần niêm mạc tương ứng với phần xương lệ.

+ Bộc lộ xương lẹ.

- Cắt xương:

+ Định vị phần xương lẹ và phần dày hơn ở xương hàm bằng cách di chuyển đầu ống dẫn ánh sáng và dùng dụng cụ tách màng xương để xác định cấu trúc xương.

+ Trước tiên, cắt bỏ phần xương lẹ. Lấy hết những mảnh xương vụn để tránh làm tắc lỗ thông sau này.

+ Mở rộng lỗ xương. Có thể phải cắt 1 phần xương hàm (ngành lên).

- Cắt niêm mạc túi lẹ:

+ Di chuyển đầu ống dẫn ánh sáng để xác định vùng túi lẹ. Dùng đầu ống này đẩy căng túi lẹ và cắt niêm mạc.

+ Cắt phần trên của niêm mạc ống lẹ mũi và niêm mạc túi lẹ từ dưới lên trên, ở phía trước nguồn sáng dẫn hướng. Nếu túi lẹ giãn rộng, cắt bỏ phần niêm mạc mũi theo chiều ngang. Tránh để niêm mạc mũi tạo nên vạt thừa vì vạt này sẽ làm tắc lỗ thông.

Trong thời gian phẫu thuật, cần dùng đầu hút để hút máu hoặc nhầy chảy ra từ niêm mạc và túi lẹ.

Niêm mạc mũi và xương có thể được cắt bằng dụng cụ thông thường hoặc bằng laser YAG hoặc NdYAG.

Đặt ống silicon: đặt ống từ phía lẹ quản, qua lỗ mở thông vào mũi. Buộc hai đầu ống ở trong khoang mũi.

VI. THEO DÕI SAU PHẪU THUẬT

- Hậu phẫu thường quy.

- Tra kháng sinh phổ rộng, kết hợp corticoid liều thấp trong 7 - 10 ngày.

- Uống thuốc giảm phù, có thể phối hợp kháng sinh toàn thân.

- Khám định kỳ hàng tháng.

- Rút ống trung bình sau 3 tháng.

Trong thời gian chưa rút ống, có thể bơm lẹ đạo kiểm tra.

VII. TAI BIẾN VÀ XỬ LÝ

- Toàn thân: dùng kháng sinh phổ rộng trong vòng 5 - 7 ngày.

- Tại mắt: dùng hỗn hợp corticoid và kháng sinh trong 4 tuần.

- Tránh xì mũi trong 5 - 7 ngày.

- Biến chứng: chảy máu. Nếu có chảy máu thì cần nội soi, kiểm tra vị trí chảy máu và đốt cầm máu.

PHẪU THUẬT GHÉP MÀNG ỒI ĐIỀU TRỊ LOÉT, THÙNG GIÁC MẠC

I. ĐẠI CƯƠNG

Ghép màng ổi điều trị loét, thùng giác mạc là phẫu thuật dùng màng ổi che phủ phần giác mạc bị loét, thùng sau khi đã gọt sạch phần giác mạc bệnh lý.

II. CHỈ ĐỊNH

- Loét giác mạc dai dẳng, khó hàn gắn.

- Thùng giác mạc dưới 3mm, không hoại tử nhu mô nặng quanh vùng giác mạc thùng.

III. CHỐNG CHỈ ĐỊNH

- Đang có phản ứng viêm cấp trong nội nhãn.
- Biến dạng hoặc khuyết thiếu bờ mi nặng gây hở mi.
- Bệnh toàn thân không cho phép phẫu thuật.

VI. CHUẨN BỊ

1. Người thực hiện

Bác sĩ chuyên khoa Mắt.

2. Phương tiện

- Dụng cụ: 1 bộ dụng cụ vi phẫu, vành mi tự động, kìm cặp kim to, kim chỉ cố định cơ trực, kẹp phẫu tích kết mạc, kẹp cầm máu, máy đốt điện lưỡng cực, chỉ liền kim 10-0, gelaspon thấm máu, dao tròn, kính tiếp xúc mềm.
- Thuốc: tê tại chỗ (thuốc tê bề mặt và tiêm cạnh nhãn cầu), dung dịch rửa mắt (muối sinh lý hoặc ringer lactat), dung dịch kháng sinh rửa màng ối trước khi ghép.
- Màng ối đã được xử lý vô trùng và bảo quản theo quy trình.

3. Người bệnh

- Người bệnh được tư vấn trước phẫu thuật.
- Uống và tra thuốc trước phẫu thuật theo chỉ định, mặc quần áo phẫu thuật, vệ sinh vùng mắt và mi.

4. Hồ sơ bệnh án

Theo quy định của Bộ Y tế.

V. CÁC BƯỚC TIẾN HÀNH

1. Kiểm tra bệnh án

Theo quy định.

2. Kiểm tra người bệnh

Kiểm tra tình trạng mắt trước phẫu thuật.

3. Thực hiện kỹ thuật

3.1. Vô cảm

Gây tê tại chỗ, tra thuốc tê bề mặt nhãn cầu và tiêm tê cạnh nhãn cầu (Lidocain 2%, xylocain 2%...). Gây mê đối với trẻ nhỏ hoặc người bệnh kém hợp tác.

3.2. Kỹ thuật

- Bước 1: gọt giác mạc: dùng dao tròn gọt sạch tổ chức giác mạc bệnh lý, nếu ổ loét thủng dính móng mắt cần tách móng mắt khỏi vị trí dính.
- Bước 2: xử lý màng ối: màng ối tươi được bỏ từ ngăn đông lạnh ra ngoài trước khi phẫu thuật 30 phút. Trước khi phẫu thuật rửa lại màng ối bằng dung dịch muối sinh lý pha kháng sinh (gentamycin 0,3%). Màng ối đông khô.
- Bước 3: ghép màng ối: cắt mảnh màng ối đủ diện tích cần ghép và đặt vào vùng giác mạc định ghép. Có thể đặt 1 lớp màng ối nếu loét giác mạc nông kh và nhiều lớp màng ối nếu loét sâu hoặc thủng. Khâu cố định mảnh ghép vào giác mạc bằng chỉ mũi rời 10-0. Trong trường hợp thủng giác mạc cần tái tạo tiền phòng bằng hơi, tách dính móng mắt ở các góc tiền phòng. Nếu mặt sau giác mạc hoặc trong tiền phòng có màng xuất tiết dai dẳng có thể rửa tiền phòng.

- Bước 4: kết thúc phẫu thuật: kiểm tra độ bám của màng ối, độ sâu tiền phòng, đặt kính tiếp xúc. Tra kháng sinh.

VI. ĐIỀU TRỊ VÀ THEO DÕI

- Thuốc sau phẫu thuật gồm duy trì thuốc tra điều trị theo nguyên nhân gây bệnh trước phẫu thuật, thuốc dinh dưỡng giác mạc.

- Theo dõi độ bám của màng ối, quá trình biểu mô hóa giác mạc, độ sâu của tiền phòng.

- Cắt chỉ khi giác mạc đã biểu mô hóa tốt

VII. TAI BIẾN VÀ XỬ TRÍ

1. Trong phẫu thuật

- Chảy máu nếu chạm vào tân mạch giác mạc: tra dung dịch adrenalin 1% để gây co mạch giảm chảy máu.

- Thủng giác mạc khi gọt sâu: có thể dùng màng ối nhiều lớp hoặc ghép giác mạc nếu có nguyên liệu ghép.

2. Sau phẫu thuật

- Phù nề mi, kết mạc và mảnh ghép: dùng dung dịch ưu trương và thuốc chống phù nề.

- Đọng dịch hoặc xuất huyết dưới mảnh ghép: có thể chích tháo dịch hoặc xuất huyết.

- Tuột chỉ, bong mảnh ghép:

+ Nếu bong 1 phần: đặt kính tiếp xúc và theo dõi.

+ Nếu bong rộng cần khâu cố định lại mảnh ghép.

PHẪU THUẬT GHÉP MÀNG ỎI ĐIỀU TRỊ DÍNH MI CẦU

I. ĐẠI CƯƠNG

Ghép màng ối điều trị dính mi cầu là phẫu thuật dùng màng ối che phủ phần bề mặt nhãn cầu hoặc mặt trong mi bị khuyết thiếu kết mạc sau khi tách dính mi cầu.

II. CHỈ ĐỊNH

- Dính mi cầu nặng ảnh hưởng tới vận nhãn và thị lực do.

- Di chứng của bỏng, mắt hột.

- Hội chứng Stevens - Johnson, Pemphigoid.

- Dính mi cầu tái phát sau các phẫu thuật bề mặt nhãn cầu.

III. CHỐNG CHỈ ĐỊNH

- Đang có nhiễm khuẩn nặng ở mắt như: viêm kết giác mạc nhiễm trùng cấp tính, hoại tử, cần điều trị chống nhiễm trùng.

- Biến dạng hoặc khuyết thiếu bờ mi nặng gây hở mi sẽ dẫn đến thất bại của phẫu thuật, trường hợp này nên tạo hình mi mắt trước khi tách dính mi cầu.

- Bệnh lý toàn thân.

IV. CHUẨN BỊ

1. Người thực hiện

Bác sĩ chuyên khoa Mắt đã được đào tạo loại phẫu thuật này

2. Phương tiện

2.1. Dụng cụ

Một bộ dụng cụ vi phẫu, vành mi tự động, kim cặp kim to, kim chỉ cố định cơ trực, kẹp phẫu tích kết mạc, kẹp cầm máu, máy đốt điện lưỡng cực, chỉ liền kim 8-0, 9-0, 10-0, gelaspon thấm máu, khuôn nhựa hoặc kính tiếp xúc nếu cần.

2.2. Thuốc

Tê tại chỗ (thuốc tra bề mặt hoặc tiêm cạnh nhãn cầu), dung dịch rửa mắt (muối sinh lý hoặc ringer lactat), dung dịch kháng sinh rửa màng ối trước khi ghép, thuốc chống chuyển hóa nếu có chỉ định. Màng ối: màng ối tươi được xử lý vô trùng và bảo quản theo quy trình.

3. Người bệnh

Uống và tra thuốc trước phẫu thuật theo chỉ định, mặc quần áo phẫu thuật, làm vệ sinh vùng mắt và mi.

4. Hồ sơ bệnh án

Theo quy định của Bộ Y tế.

V. CÁC BƯỚC TIẾN HÀNH

1. Kiểm tra hồ sơ

Theo quy định.

2. Kiểm tra người bệnh

Kiểm tra tình trạng mắt trước phẫu thuật.

3. Thực hiện kỹ thuật

3.1. Vô cảm

Với trẻ nhỏ thì gây mê, với người lớn gây tê tại chỗ bằng thuốc tra tê bề mặt nhãn cầu và tiêm tê cạnh nhãn cầu (Lidocain 2% hoặc xylocain 2%). Những trường hợp nặng tiên lượng phẫu thuật kéo dài hoặc kém hợp tác thì có thể tiền mê hoặc gây mê.

3.2. Kỹ thuật

- Bước 1: tách dính mi cầu: bộc lộ các cơ trực tại vùng có xơ dính nếu cần, phẫu tích và cắt bỏ tổ chức xơ dính dưới kết mạc, đốt cầm máu. Áp thuốc chống chuyển hóa khi có chỉ định vào vùng xơ dính trong 3 phút, rửa sạch bằng ringer lactat.

- Bước 2: ghép màng ối: màng ối tươi được bỏ từ ngăn đông lạnh ra ngoài trước khi phẫu thuật 30 phút. Trước khi phẫu thuật rửa lại màng ối bằng dung dịch muối sinh lý pha kháng sinh. Cắt mảnh màng ối đủ diện tích cần ghép và đặt vào vùng bề mặt nhãn cầu định ghép. Khâu cố định mảnh ghép vào củng mạc bằng chỉ mũi rời 8-0 hoặc 9-0 hoặc 10-0.

- Bước 3: kết thúc phẫu thuật: kiểm tra độ bám của màng ối, độ rộng của các góc cùng đồ, đặt khuôn nhựa chống dính hoặc kính tiếp xúc nếu cần. Tra kháng sinh, băng ép.

VI. ĐIỀU TRỊ VÀ THEO DÕI

- Thuốc sau phẫu thuật gồm thuốc tra kháng sinh, dinh dưỡng giác mạc, chống viêm có corticoid.

- Theo dõi độ bám của màng ối, độ rộng của các góc cùng đồ, quá trình biểu mô hóa bề mặt nhãn cầu.

- Cắt chỉ khi bề mặt nhãn cầu đã biểu mô hóa tốt.

VII. TAI BIẾN VÀ XỬ TRÍ

1. Trong phẫu thuật

- Chảy máu nếu chạm phải cơ trực: ấn đè vùng chảy máu, nếu không dừng thì cặp và đốt cầm máu.

- Thủng củng mạc hoặc giác mạc khi phẫu tích sâu: khâu phục hồi bằng chỉ 9-0 hoặc 10-0, có thể dùng màng ối nhiều lớp hoặc ghép giác mạc, củng mạc nếu có nguyên liệu ghép.

2. Sau phẫu thuật

- Phù nề mi, kết mạc và mảnh ghép: dùng dung dịch ưu trương và thuốc chống phù nề.

- Tụ máu, xuất huyết dưới mảnh ghép: uống thuốc tiêu máu, chống chảy máu như tam thất, vitamin C, transamin, adrenoxy, ... Nếu khối máu tụ tồn tại quá 5 ngày sau phẫu thuật thì có thể chích tháo máu tụ.

- Tuột chỉ, bong mảnh ghép.

+ Nếu bong 1 phần: đặt kính tiếp xúc và theo dõi.

+ Nếu bong rộng: khâu cố định lại mảnh ghép.

PHẪU THUẬT GHÉP GIÁC MẠC XOAY

I. ĐẠI CƯƠNG

Ghép giác mạc xoay là một phẫu thuật ghép giác mạc tự thân được chỉ định cho những trường hợp mắt có sẹo giác mạc vùng trung tâm, nhằm mục ng giác mạc sẹo ra chu biên, giải phóng trục thị giác cho người bệnh.

II. CHỈ ĐỊNH

Sẹo giác mạc vùng trung tâm gây ảnh hưởng nhiều đến thị lực.

III. CHỐNG CHỈ ĐỊNH

Mắt đang viêm nhiễm hoặc có các bệnh khác như: glôcôm, viêm màng bồ đào.

- Người bệnh có bệnh toàn thân nặng không thể phẫu thuật được.

- Người bệnh không chấp nhận phẫu thuật cũng như quy trình theo dõi sau phẫu thuật.

- Bệnh toàn thân.

IV. CHUẨN BỊ

1. Người thực hiện

Bác sĩ chuyên khoa Mắt.

2. Phương tiện

- Hiển vi phẫu thuật.

- Bộ dụng cụ vi phẫu và chỉ 10-0.

- Giác mạc ghép.

3. Người bệnh

- Làm vệ sinh mắt, bơm rửa lệ đạo, uống thuốc hạ nhãn áp và an thần tối hôm trước ngày phẫu thuật.

- Người bệnh được tư vấn trước phẫu thuật.

4. Hồ sơ bệnh án

Theo quy định chung của Bộ Y tế.

V. CÁC BƯỚC TIẾN HÀNH

1. Kiểm tra hồ sơ

2. Kiểm tra người bệnh

3. Thực hiện kỹ thuật

3.1. Vô cảm

- Gây tê tại chỗ hoặc gây mê và cơ vòng cung mi bằng thuốc tê phối hợp với hyaluronidase 150 đơn vị. Gây tê bề mặt nhãn cầu.

- Với những người bệnh hay lo lắng và trẻ em có thể tiến hành gây mê.

3.2. Kỹ thuật

- Đặt chỉ cố định cơ trực trên và dưới có tác dụng cố định nhãn cầu và mi.

- Đặt vòng cố định củng mạc, khâu vào củng mạc bằng 4 mũi chỉ 7-0.

- Chọn kích cỡ khoan và vị trí khoan giác mạc sao cho khi xoay mảnh giác mạc có thể giải phóng được trục thị giác của người bệnh. Khoan gần thủng giác mạc. Dùng dao chọc vào tiền phòng, bơm chất nhầy vào tiền phòng, dùng kéo cắt rời mảnh giác mạc. Xoay mảnh giác mạc tại chỗ sao cho phần sẹo giác mạc ra vùng chu biên.

- Khâu lại mảnh giác mạc bằng chỉ 10-0, chú ý đặt mũi chỉ càng sát màng Descemet càng tốt. Đầu tiên khâu cố định mảnh ghép ở 4 vị trí: 12, 6, 3, 9 giờ, sau đó khâu bổ sung các mũi chỉ giữa các mũi khâu nói trên, có thể khâu mũi rời hoặc khâu vắt. Khoảng cách đều nhau với độ chặt như nhau để hạn chế loạn thị giác mạc sau phẫu thuật.

- Rửa sạch chất nhầy trong tiền phòng.

- Bơm hơi hoặc dung dịch ringer lactat để phục hồi tiền phòng.

- Tiêm kháng sinh và corticoid cạnh nhãn cầu.

- Tra mỡ kháng sinh, băng mắt.

VI. ĐIỀU TRỊ VÀ THEO DÕI

- Ngày đầu tiên sau phẫu thuật: tra corticoid 2 giờ một lần, kháng sinh chống bội nhiễm 6 giờ 1 lần, uống thuốc hạ nhãn áp (acetazolamid 250mg x 2 viên / ngày chia 2 lần).

- Từ ngày thứ 2 sau phẫu thuật: tra kháng sinh và corticoid 4 lần mỗi ngày. Sau đó giảm dần liều corticoid, sau phẫu thuật 4 đến 6 tuần thì tra 3 lần mỗi ngày. Người bệnh tiếp tục tra corticoid với liều giảm dần ít nhất 12 tháng sau phẫu thuật. Từ tháng thứ 2 sau phẫu thuật chúng tôi cho người bệnh tra thuốc hạ nhãn áp để phòng biến chứng glôcôm do corticoid.

- Ngoài ra, người bệnh được dùng thuốc dinh dưỡng tra mắt và uống để tăng cường quá trình biểu mô hóa và liền mép phẫu thuật.

- Theo dõi trong thời gian nằm viện và khám định kỳ sau khi ra viện khám.

- Các chỉ tiêu theo dõi:

+ Chức năng của mắt: thị lực, nhãn áp.

+ Tình trạng mép phẫu thuật: kín, phẳng hay gồ lên, bị hờ, nút chỉ khâu chặt hay lỏng, có áp xe chân chỉ hay không.

+ Mảnh ghép: trong hay phù mờ, có nhiễm trùng hay không.

+ Tiền phòng: sâu hay nông, sạch hay có xuất huyết, xuất tiết.

VII. TAI BIẾN VÀ XỬ TRÍ

- Hờ hoặc rò mép phẫu thuật: xuất hiện sớm sau phẫu thuật, biểu hiện bằng nhãn áp thấp, tiền phòng nông. Khám sinh hiển vi có nhuộm fluorescein giác mạc thấy có dấu hiệu Seidel (thủy dịch rò ra) ở mép phẫu thuật.

- Xử trí: băng ép mắt hoặc đặt kính tiếp xúc mềm, nếu sau 2 ngày mép phẫu thuật vẫn còn hờ cần phải được khâu lại. Nếu thủy dịch bị rò chân chỉ khâu (do mũi khâu xuyên thủng giác mạc) cần phải cắt mũi chỉ đó và khâu lại.

- Tăng nhãn áp: với những trường hợp có tăng nhãn áp sau phẫu thuật, trước hết cần dùng thuốc hạ nhãn áp và điều trị nguyên nhân gây ra tăng nhãn áp, nếu nhãn áp không điều chỉnh cần phẫu thuật cắt bè.

- Nhiễm trùng mép phẫu thuật:

+ Nhiễm trùng chân chỉ: tăng cường thuốc kháng sinh và chống viêm tra tại mắt, có thể cắt nốt chỉ có nhiễm trùng.

+ Nhiễm trùng mép phẫu thuật: lấy bệnh phẩm làm xét nghiệm vi sinh tìm nguyên nhân gây nhiễm trùng và điều trị thuốc theo nguyên nhân.

PHẪU THUẬT ĐIỀU TRỊ MỘNG

I. ĐẠI CƯƠNG

Phẫu thuật cắt mộng có nhiều phương pháp nhằm loại bỏ được mộng, tái tạo lại giải phẫu bình thường của bề mặt nhãn cầu và khống chế tối đa sự tái phát. Hiện nay phương pháp cắt mộng ghép kết mạc rìa tự thân hoặc áp mitomycin C được áp dụng phổ biến.

II. CHỈ ĐỊNH

Người bệnh có mộng thịt nguyên phát, tái phát từ độ II trở lên.

III. CHỐNG CHỈ ĐỊNH (tương đối)

Những người bệnh có các viêm nhiễm cấp tính ở mắt như: viêm kết mạc, viêm loét giác mạc, viêm màng bồ đào, viêm túi lệ..., hoặc bệnh toàn thân.

IV. CHUẨN BỊ

1. Người thực hiện

Bác sĩ chuyên khoa Mắt đã được đào tạo.

2. Phương tiện

- Máy hiển vi phẫu thuật, kính lúp.
- Bộ dụng cụ phẫu thuật mộng vi phẫu, dao gọt mộng.
- Kim chỉ 9-0, 10-0 (nilon hoặc chỉ tự tiêu).

3. Người bệnh

- Giải thích cho người bệnh.
- Làm các xét nghiệm: chức năng (thị lực, nhãn áp), công thức máu, nước tiểu, Xquang tim phổi, khám nội khoa có kết quả bình thường.

4. Hồ sơ bệnh án

Làm hồ sơ bệnh án nội trú hoặc ngoại trú.

V. CÁC BƯỚC TIẾN HÀNH

1. Kiểm tra hồ sơ

2. Kiểm tra người bệnh

3. Tiến hành phẫu thuật

3.1. Vô cảm

Tiêm tê cạnh nhãn cầu, thần kinh trên hố.

3.2. Thực hiện kỹ thuật

3.2.1. *Phẫu thuật cắt mạc ghép kết mạc rìa tự thân*

- Đặt vành mi bọc lộ nhãn cầu.
- Cắt kết mạc dọc 2 bên thân mạc: cắt đến tổ chức kết mạc lành cạnh thân mạc.
- Cắt ngang đầu mạc:
 - + Với mạc nguyên phát hoặc tái phát nhưng còn nhiều tổ chức kết mạc: cắt cách rìa 2 - 3mm.
 - + Với mạc dính nhiều: cắt sát đầu mạc nơi bám vào giác mạc để tiết kiệm tổ chức kết mạc thân mạc.
- Phẫu tích tổ chức xơ mạch dưới kết mạc thân mạc: phẫu tích tách thân mạc rời khỏi thân cơ trực phía dưới (bọc lộ rõ cơ trực trong hoặc ngoài để tránh cắt đứt cơ). Sau đó, phẫu tích tổ chức xơ mạch thân mạc dưới kết mạc và bọc lộ toàn bộ khối xơ mạch (tránh làm thủng, rách kết mạc), cắt bỏ toàn bộ tổ chức xơ mạch.
- Kẹp, cắt tổ chức xơ thân mạc đến sát cực lệ, đốt cầm máu.
- Đốt cầm máu củng mạc sát rìa: đủ cầm máu, không đốt cháy củng mạc để tránh gây hoại tử củng mạc.
- Gọt giác mạc.
- Gọt phần mạc bám vào giác mạc bằng dao tròn.
- Gọt bằng diện củng mạc sát rìa: đi dọc theo rìa để lấy củng mạc làm mốc, tránh đi quá sâu gây thủng.

Yêu cầu sau gọt: bề mặt diện gọt phải nhẵn, không gồ ghề tạo điều kiện cho quá trình biểu mô hóa giác mạc.

- Lấy kết mạc ghép từ rìa trên với diện tích tương đương với diện tích cần ghép mà không gây thiếu kết mạc củng mạc trên.
- Khâu mảnh ghép kết mạc bằng chỉ 9-0: 2 mũi ở đầu mảnh ghép sát rìa, 2 mũi đầu mảnh ghép xa rìa (4 mũi /4 góc); Khâu sao cho mảnh ghép áp sát mặt củng mạc, khâu dính vào củng mạc và nối tiếp với kết mạc thân mạc còn lại, phần kết mạc vùng rìa sẽ ghép ở phía vùng rìa, phần kết mạc phía củng mạc sẽ ghép nối với phần kết mạc của thân mạc. Đảm bảo chắc phần biểu mô kết mạc phẳng, không bị khâu cuộn vào bề mặt củng mạc.

3.2.2. *Phẫu thuật phẫu thuật mạc có áp thuốc chống chuyển hóa (thuốc ức chế miễn dịch)*

Chỉ định các trường hợp mạc có nguy cơ tái phát cao, mạc kép, mạc tái phát không đủ kết mạc để ghép.

Các bước tiến hành tương tự từ 1 đến 8 trong phương pháp phẫu thuật mạc ghép kết mạc rìa tự thân. Các bước tiếp theo như sau:

Đặt mẫu gelaspon kích thước bằng diện củng mạc vừa phẫu tích (khoảng 2x3mm) có tấm thuốc chống chuyển hóa nồng độ (tùy theo loại thuốc) vào diện củng mạc vừa phẫu tích thân mạc trong vòng 5 phút. Tránh không để thuốc dính vào giác mạc.

Lấy mẫu gelaspon ra và rửa sạch mắt bằng nước muối 0,9% (20ml).

Khâu cố định vạt kết mạc thân mạc vào diện củng mạc bằng chỉ 9-0 cách rìa 2mm. Phải đảm bảo phần kết mạc thân mạc giữ lại được phẳng, hai mũi đầu được khâu dính kín với kết mạc lành.

VI. THEO DÕI

- Dùng kháng sinh toàn thân, giảm đau ngay đầu.
- Tra kháng sinh và các thuốc tăng cường liền sẹo giác mạc.
- Tra thêm corticoid sau khi giác mạc gọt đã biểu mô hóa hoàn toàn.

- Cắt chỉ sau phẫu thuật từ 10 đến 14 ngày.

VII. TAI BIẾN VÀ XỬ TRÍ

1. Trong phẫu thuật

- Chảy máu nhiều: cầm máu bằng tra adrenalin 0,1% hoặc đốt cầm máu.
- Thủng kết mạc: nếu vết thủng nhỏ thì không cần khâu, nếu vết thủng lớn thì khâu lại.
- Thủng củng mạc: khâu lại bằng chỉ 8-0.
- Thủng giác mạc: ngừng gọt giác mạc và khâu lại bằng chỉ 10-0.

2. Sau phẫu thuật

- Chảy máu: uống hoặc tiêm transamin 250mg x 2 viên và băng ép, nếu vẫn chảy máu phải kiểm tra lại vết phẫu thuật để tìm vị trí chảy máu và xử trí.
- Biểu mô giác mạc chậm tái tạo: tra thêm thuốc tăng cường dinh dưỡng giác mạc: CB2, vitamin A...
- Loét giác mạc: điều trị như viêm loét giác mạc.

PHẪU THUẬT CẮT U DẠNG BÌ KẾT - GIÁC MẠC

I. ĐẠI CƯƠNG

U dạng bì hoặc u bì mỡ là tổn thương lạc chỗ bẩm sinh, hầu như không có khả năng ác tính và thường tiến triển chậm. Có thể thấy u ở bất kỳ vị trí nào trên nhãn cầu nhưng vị trí thường gặp nhất là ở vùng rìa, góc 1/4 trên ngoài hoặc ở vùng khe mi góc ngoài.

II. CHỈ ĐỊNH

- U phát triển vào giác mạc gây ảnh hưởng nhiều đến thị lực.
- U phát triển ở vùng kết mạc cùng đồ nên phẫu thuật khi trẻ đã lớn.

III. CHỐNG CHỈ ĐỊNH

- Người bệnh đang có bệnh cấp tính tại mắt.
- Người bệnh có bệnh toàn thân không cho phép phẫu thuật.

IV. CHUẨN BỊ

1. Người thực hiện

Bác sĩ chuyên khoa Mắt.

2. Phương tiện

- Dụng cụ phẫu thuật: bộ dụng cụ phẫu thuật mộng, dao tròn, máy hiển vi phẫu thuật.
- Thuốc: thuốc gây tê, thuốc sát trùng, kháng sinh, chống viêm,...

3. Người bệnh

- Giải thích kỹ cho người bệnh và người nhà về mục đích của phẫu thuật
- Dặn người bệnh và người nhà cho người bệnh nhịn ăn từ 12 giờ đêm hôm trước phẫu thuật (nếu gây mê).

4. Hồ sơ bệnh án

- Mô tả chi tiết khối u trước khi phẫu thuật (vị trí, kích thước, hình thái,...) để tiện cho theo dõi lâu dài.
- Kiểm tra tình trạng toàn thân.

V. CÁC BƯỚC TIẾN HÀNH

1. Kiểm tra hồ sơ

- Hồ sơ đã làm đầy đủ (hoàn thành bệnh án, chỉ định điều trị, theo dõi chăm sóc).
- Hồ sơ đã duyệt phẫu thuật.

2. Kiểm tra người bệnh

- Thay quần áo.
- Tra, uống thuốc trước phẫu thuật (theo chỉ định).
- Yêu cầu người bệnh nhịn ăn nếu có chỉ định gây mê.

3. Thực hiện kỹ thuật

3.1. Vô cảm

- Gây mê nếu người bệnh còn nhỏ (15 tuổi trở xuống).
- Gây tê (khi người bệnh trên 15 tuổi): gây tê tại chỗ hoặc gây mê và mi bằng dung dịch lidocain 2% x 6ml, gây tê tại chỗ bằng tra mắt dung dịch dicain 1%.

3.2. Kỹ thuật

- Cắt kết mạc nhãn cầu xung quanh phần khối u trên kết mạc, cách chân khối u khoảng 1 - 2mm. Cầm máu.
- Rạch giác mạc quanh phần khối u trên giác mạc, cách chân khối u khoảng 1mm, độ sâu tùy theo mức độ xâm lấn sâu của khối u nhưng không quá 1/3 chiều dày giác mạc (nếu khối u xâm lấn quá 1/3 chiều dày giác mạc: cần phải ghép giác mạc lớp).
- Dùng dao tròn hoặc dao lạng mỏng gọt phẫu tích khối u ra khỏi giác mạc và củng mạc.
- Cầm máu, khâu phủ kết mạc nhãn cầu lên phần khối u đã được cắt bỏ trên củng mạc bằng chỉ tiêu chậm 8-0 hoặc chỉ nylon 9-0.
- Tra thuốc kháng sinh nước và mỡ.
- Băng mắt.

VI. THEO DÕI

1. Trong phẫu thuật

Cần cầm máu và thấm máu tốt vùng phẫu thuật. Cần thận khi phẫu tích khối u khỏi giác mạc và củng mạc tránh gây thủng.

2. Sau phẫu thuật

Cần chú ý khâu vô trùng trong khi thay băng và tra thuốc để tránh biến chứng nhiễm trùng vết phẫu thuật gây viêm và áp xe giác mạc, củng mạc.

VII. TAI BIẾN VÀ XỬ LÝ

1. Trong phẫu thuật

Thủng giác mạc: khâu phục hồi giác mạc, kết hợp điều trị nội khoa tích cực.

2. Sau phẫu thuật

Viêm, áp xe giác mạc, áp xe vết phẫu thuật: điều trị kháng sinh, kháng viêm tại chỗ và toàn thân.

Chú ý: cần làm xét nghiệm giải phẫu bệnh với khối u cắt bỏ.

PHẪU THUẬT BONG VỔNG MẠC BẰNG PHƯƠNG PHÁP ĐAI, ĐỘN CÙNG MẠC

I. ĐẠI CƯƠNG

Là phương pháp phẫu thuật tháo dịch bong, gây viêm dính vết rách võng mạc, ấn củng mạc lồi về phía buồng dịch kính để bịt kín và gây phản ứng viêm dính tạo sẹo cho vết rách võng mạc làm cho võng mạc áp phẳng vào thành nhãn cầu.

II. CHỈ ĐỊNH

Bong võng mạc có vết rách ở võng mạc chu biên.

III. CHỐNG CHỈ ĐỊNH

- Người bệnh có bệnh toàn thân nặng.
- Mắt đang có phản ứng viêm loét, nhiễm trùng bề mặt.

IV. CHUẨN BỊ

1. Người thực hiện

Bác sĩ chuyên khoa Mắt.

2. Phương tiện

- Hiện vi phẫu thuật, máy lạnh đồng, bình tuyết CO₂, bộ dụng cụ phẫu thuật bong võng mạc, chỉ chuyên ngành mắt nylon 5 (0), chỉ tự tiêu 7 (0), chỉ lạnh, nguyên vật liệu silicon để làm đai, độn, băng gạc, khăn phủ sạch.
- Thuốc: thuốc tra dẫn đồng tử, thuốc gây tê, thuốc giảm đau toàn thân, thuốc sát trùng da, kết giác mạc, thuốc kháng sinh tra nhỏ kết giác mạc, tiêm tại chỗ.

3. Người bệnh

Được khám thực thể mắt để xác định các tổn thương; mức độ của võng mạc dịch kính từ đó chọn phương pháp phẫu thuật thích hợp.

Người bệnh được tư vấn trước phẫu thuật.

4. Hồ sơ bệnh án

Thực hiện theo đúng mẫu quy định của Bộ Y tế.

V. CÁC BƯỚC TIẾN HÀNH

1. Kiểm tra hồ sơ

2. Kiểm tra người bệnh

3. Tiến hành phẫu thuật

3.1. Vô cảm

Gây tê tại chỗ hoặc gây mê.

3.2. Thực hiện kỹ thuật

- Vành mi rộng, mở kết mạc, bao tenon tách bao tenon khỏi củng mạc rộng hay hẹp hoặc cả 360° là tùy thuộc vào vùng cần phẫu thuật trên củng mạc.

- Giữ cơ trực bằng chỉ lạnh, số cơ cần giữ 2; 3 hoặc cả 4 cũng tùy thuộc vị trí vùng cần phẫu thuật trên củng mạc sao cho tương ứng với vùng tổn thương của võng mạc bên trong.

- Tháo dịch bong võng mạc.

Bằng một kim nhọn chọc qua lớp củng mạc hắc mạc tại nơi dịch bong đọng cao nên chọn vị trí chọc củng mạc dưới đai độn. Tháo dịch bong ra từ từ cho đến hết. Nếu bong dẹt không cần tháo dịch.

- Xác định lại vị trí vết rách và các tổn thương võng mạc khác sau khi tháo dịch.
- Gây viêm dính mép vết rách võng mạc, các vùng thoái hóa nặng, tăng sinh nhẹ của võng mạc bằng tuyết CO₂ đông lạnh áp phía ngoài củng mạc. Khi võng mạc đông trắng thì ngừng áp lạnh ngay.
- Khâu chỉ trên củng mạc để cố định miếng độn và vòng đai: với đai 360 độ thì khâu ít nhất 4 mũi chỉ chữ U giữa bốn cơ trực; Với miếng ấn độn tùy thuộc vào độ dài của độn đặt số mũi chỉ thích hợp: (1) Các mũi chỉ khâu phải cách đều nhau, cạnh các mũi chỉ phải song song và bằng nhau, giới hạn chỉ thường không vượt quá xích đạo của củng mạc; (2) Độ sâu của sợi chỉ tốt nhất nằm ở giữa chiều dày củng mạc.
- Thắt đai độn: luồn đai độn xuống dưới các cạnh của chỉ, cơ trực, thắt các mũi chỉ cố định miếng độn và đai trên củng mạc không gò chỉ quá căng, khi kết thúc đai phải nối hai đầu tạo thành một vòng tròn ôm vừa sát nhãn cầu.
- Đóng kết mạc: hai mũi chỉ tự tiêu, kết mạc phủ kín toàn bộ nhãn cầu vừa sát với rìa giác mạc.
- Tiêm chống nhiễm trùng sau phẫu thuật: dưới kết mạc hoặc cạnh nhãn cầu; tra nhỏ thuốc mỡ, dung dịch nước bề mặt kết giác mạc, băng kín mắt.

VI. THEO DÕI

- Thay băng, khám mắt hàng ngày theo dõi và xử lý các biến chứng.
- Tra thuốc kháng sinh tại mắt phẫu thuật bốn lần một ngày.
- Cho người bệnh uống kháng sinh, vitamin đủ liều.

VII. XỬ LÝ TAI BIẾN

1. Tai biến trong phẫu thuật và xử lý

Đứt cơ trực do cơ kéo cơ trực quá căng và mạnh bất không đủ toàn bộ cơ; Xuất huyết; Phản xạ mắt tim; Rách củng mạc lộ hắc mạc, chảy máu hắc mạc, xuất huyết dịch kính, xuất huyết hắc võng mạc; Nhãn cầu mềm nhãn nhúm sau khi tháo dịch; Nhãn áp căng sau khi kết thúc đai độn.

Cần tìm nguyên nhân để xử lý.

2. Biến chứng hậu phẫu và xử lý

Nhiễm trùng mắt; Tuột đai độn; Nhãn áp tăng; Hoại tử củng mạc do bị đai độn ép chặt, lạnh đông củng mạc quá mức; Viêm màng bồ đào sau phẫu thuật; Tật khúc xạ cận loạn thị, song thị.

PHẪU THUẬT CẮT DỊCH KÍNH ĐIỀU TRỊ BONG VÕNG MẠC

I. ĐẠI CƯƠNG

Cắt dịch kính điều trị bong võng mạc là phẫu thuật loại bỏ dịch kính bệnh lý và các cơ kéo từ buồng dịch kính để tạo điều kiện cho võng mạc áp lại.

II. CHỈ ĐỊNH

- Bong võng mạc cơ kéo.
- Bong võng mạc kèm: xuất huyết dịch kính, tổ chức hóa dịch kính.
- Bong võng mạc do lỗ hoàng điểm hoặc vết rách võng mạc ở hậu cực.
- Bong võng mạc toàn bộ, vết rách hơn 90⁰, có mép cuộn lại.

III. CHỐNG CHỈ ĐỊNH

1. Tuyệt đối

- Mất chức năng thị giác, teo nhãn cầu.

- Glôcôm tân mạch.

2. Tương đối

Bệnh lý toàn thân không cho phép phẫu thuật.

IV. CHUẨN BỊ

1. Người thực hiện

Bác sĩ chuyên khoa Mắt.

2. Phương tiện

- Hiên vi phẫu thuật và bộ dụng cụ vi phẫu.
- Máy cắt dịch kính.

3. Người bệnh

- Làm vệ sinh mắt, bơm rửa lệ đạo, uống thuốc hạ nhãn áp và an thần tối hôm trước ngày phẫu thuật.
- Người bệnh được tư vấn trước phẫu thuật.

4. Hồ sơ bệnh án

Theo quy định chung của Bộ Y tế.

V. CÁC BƯỚC TIẾN HÀNH

1. Kiểm tra hồ sơ

2. Kiểm tra người bệnh

3. Tiến hành

3.1. Vô cảm

Trẻ em: gây mê.

Người lớn: gây tê tại chỗ hoặc gây mê.

3.2. Kỹ thuật

- Sát trùng mắt bằng dung dịch betadin 5%.
- Cố định mi bằng vành mi.
- Mở kết mạc sát rìa (có thể toàn bộ chu vi).
- Đo bằng compa và mở vào nhãn cầu 3 đường qua Pars plana (cách rìa 3, 5mm với người còn thể thủy tinh; 3mm với người đã phẫu thuật lấy thể thủy tinh hoặc đặt thể thủy tinh nhân tạo).
- Cố định bằng kim truyền dịch.
- Đặt đầu cắt dịch và đèn nội nhãn hoặc camera nội nhãn (trực tiếp qua lỗ mở thành nhãn cầu hoặc qua troca với dụng cụ phẫu thuật 23 hoặc 25G).
- Cắt dịch kính từ trung tâm ra chu biên, từ vùng đục ít ra vùng đục nhiều, từ vùng không rách /bong võng mạc ra vùng có rách /bong võng mạc, cắt sạch dịch kính quanh các mép vết rách võng mạc.
- Bóc và cắt màng trước võng mạc, cắt các dải tăng sinh trên bề mặt võng mạc hoặc dưới võng mạc, giải phóng võng mạc.
- Có thể tiến hành điện đông, laser nội nhãn trong quá trình cắt dịch kính.
- Trao đổi khí -dịch, dẫn lưu dịch dưới võng mạc:
 - + Khí được bơm từ máy cắt dịch kính qua đường truyền dịch.

- + Dịch trong buồng dịch kính được hút chủ động bằng lực hút của máy cắt dịch kính hoặc thụ động bằng cách đặt đầu hút mềm trước gai thị.
- + Dịch dưới võng mạc được dẫn lưu qua vết rách võng mạc.
- Laser vết rách võng mạc (hoặc lạnh đông).
- Bơm vào dịch kính một trong các chất: không khí, khí nở (SF6, C2F6, C3F8), dầu silicon nội nhãn.
- Đóng các vết mờ nhãn cầu (không khâu trong trường hợp dung troca với dụng cụ 23, 25G).
- Tiêm kháng sinh kết hợp chống viêm cạnh nhãn cầu hoặc dưới kết mạc.
- Tra thuốc, băng mắt.

VI. THEO DÕI

- Băng kín hai mắt chỉ áp dụng cho ngày đầu, sau lần thay băng thứ nhất băng kín một mắt, sau hai tuần có thể cho người bệnh đeo kính lỗ hai mắt trong vòng một tháng.
- Các tư thế sau mổ được chỉ định tùy trường hợp.
- Kháng sinh mạnh và chống viêm (tại chỗ và toàn thân).

VII. BIẾN CHỨNG

1. Trong phẫu thuật

Rách võng mạc, bong võng mạc rộng thêm, bong thể mi hoặc hắc mạc.

2. Sau phẫu thuật

- Đục, mất bù trừ giác mạc.
- Phản ứng phù đục dịch kính sau phẫu thuật.
- Đục thể thủy tinh.
- Tăng nhãn áp, teo nhãn cầu, tái phát tăng sinh dịch kính - võng mạc, tái phát bong võng mạc.
- Viêm màng bồ đào, viêm nội nhãn.

PHẪU THUẬT CẮT DỊCH KÍNH TRONG CÁC BỆNH DỊCH KÍNH VÕNG MẠC

I. ĐỊNH NGHĨA

Cắt dịch kính trong các bệnh dịch kính võng mạc là phẫu thuật loại bỏ dịch kính bị đục gây giảm thị lực hoặc các tổn thương dịch kính - võng mạc gây các nguy cơ như xuất huyết, bong võng mạc...

II. CHỈ ĐỊNH

- Đục dịch kính gây giảm thị lực.
- Bệnh võng mạc tăng sinh.
- Cắt dịch kính trong bệnh võng mạc đái tháo đường.
- Trong một số trường hợp chấn thương mắt.
- Một số biến chứng của phẫu thuật thủy tinh.
- Viêm nội nhãn.
- Màng trước võng mạc và lỗ hoàng điểm.
- Co kéo dịch kính lên gai thị và hoàng điểm.

III. CHỐNG CHỈ ĐỊNH

1. Tuyệt đối

- Mất chức năng thị giác, teo nhãn cầu.
- Glôcôm tân mạch.

2. Tương đối

- Bệnh lý toàn thân nặng (cao huyết áp, bệnh lý tim mạch).
- Trẻ em quá nhỏ hoặc người quá già yếu.

IV. CHUẨN BỊ

1. Người thực hiện

Phẫu thuật viên chuyên khoa Mắt nắm vững kỹ thuật cắt dịch kính.

2. Phương tiện

Máy cắt dịch kính và các phụ kiện kèm theo.

3. Người bệnh

- Được khám và đánh giá đầy đủ tình trạng mắt và toàn thân.
- Được tư vấn trước phẫu thuật.

4. Hồ sơ bệnh án

Hoàn chỉnh hồ sơ bệnh án, hội chẩn theo quy định.

V. CÁC BƯỚC TIẾN HÀNH

1. Kiểm tra hồ sơ

2. Kiểm tra người bệnh

3. Chuẩn bị người bệnh ngay trước phẫu thuật

- Hạ nhãn áp: uống thuốc trước phẫu thuật 1 giờ: acetazolamid 0,25g x 2 viên.
- Tra mắt thuốc co đồng tử trước phẫu thuật 1 giờ.
- Phòng nhiễm trùng mắt: tra thuốc kháng sinh, betadin 5% trước phẫu thuật.

4. Thực hiện kỹ thuật

4.1. Vô cảm

- Trẻ em: gây mê.
- Người lớn: gây tê tại chỗ hoặc gây mê.

4.2. Kỹ thuật

- Sát trùng mắt bằng dung dịch betadin 5%.
- Cố định mi bằng vành mi.
- Mở kết mạc sát rìa (có thể toàn bộ chu vi).
- Đo bằng compa và mở vào nhãn cầu 3 đường qua Pars plana (cách rìa 3, 5mm với người còn thể thủy tinh; 3mm với người đã phẫu thuật lấy thể thủy tinh hoặc đặt thể thủy tinh nhân tạo).
- Cố định bằng kim truyền dịch.
- Đặt đầu cắt dịch và đèn nội nhãn hoặc camera nội nhãn (trực tiếp qua lỗ mở thành nhãn cầu hoặc qua troca với dụng cụ phẫu thuật 23 hoặc 25G).

- Cắt dịch kính từ trung tâm ra chu biên, từ vùng đục ít ra vùng đục nhiều, từ vùng không rách /bong võng mạc ra vùng có rách /bong võng mạc, cắt sạch dịch kính quanh các mép vết rách võng mạc.
- Bóc và cắt màng trước võng mạc, cắt các dải tăng sinh trên bề mặt võng mạc hoặc dưới võng mạc, giải phóng võng mạc.
- Có thể tiến hành điện đông, laser nội nhãn trong quá trình cắt dịch kính.
- Trao đổi khí - dịch, dẫn lưu dịch dưới võng mạc:
 - + Khí được bơm từ máy cắt dịch kính qua đường truyền dịch.
 - + Dịch trong buồng dịch kính được hút chủ động bằng lực hút của máy cắt dịch kính hoặc thụ động bằng cách đặt đầu hút mềm trước gai thị.
 - + Dịch dưới võng mạc được dẫn lưu qua vết rách võng mạc.
- Laser vết rách võng mạc (hoặc lạnh đông).
- Bơm vào dịch kính một trong các chất: không khí, khí nở (SF6, C2F6, C3F8), dầu silicon nội nhãn.
- Đóng các vết mổ nhãn cầu (không khâu trong trường hợp dung troca với dụng cụ 23, 25G).
- Tiêm kháng sinh kết hợp chống viêm cạnh nhãn cầu hoặc dưới kết mạc.
- Tra thuốc, băng mắt.

VI. THEO DÕI

- Băng kín hai mắt chỉ áp dụng cho ngày đầu, thay băng thứ nhất băng kín một mắt.
- Các tư thế sau mổ được chỉ định tùy trường hợp.
- Kháng sinh mạnh và chống viêm (tại chỗ và toàn thân).

Ra viện tùy trường hợp, thường sau 3 - 7 ngày.

VII. BIẾN CHỨNG VÀ XỬ TRÍ

1. Biến chứng trong phẫu thuật

Bong hắc mạc hoặc bong võng; Xuất huyết dịch kính - võng mạc; Bong hắc mạc do áp lực buồng nội nhãn quá thấp; Bong võng mạc; Chạm võng mạc gây rách võng mạc; Chạm thủy tinh thể: thường do đầu dụng cụ chạm vào thủy tinh thể gây đục thủy tinh thể khu trú; Xuất huyết tổng khứ.

Cần tìm nguyên nhân để xử lý.

2. Biến chứng sau phẫu thuật

Phù giác mạc; Xuất huyết nội nhãn; Bong võng mạc; Đục thủy tinh thể; Tăng nhãn áp; Hình thành màng fibrin bít diện đồng tử hoặc các màng trước võng mạc; Viêm nội nhãn; Nhãn viêm đồng cảm; Hạ nhãn áp; Phù hoàng điểm dạng nang; Teo nhãn cầu.

QUANG ĐÔNG VÕNG MẠC BẰNG LASER

I. ĐẠI CƯƠNG

Quang đông võng mạc bằng laser là sử dụng tia laser có bước sóng phù hợp với phổ hấp thụ của lớp biểu mô sắc tố võng mạc để làm đông các lớp tế bào gây sẹo dính giữa lớp hắc mạc và võng mạc.

II. CHỈ ĐỊNH

- Điều trị và dự phòng bong võng mạc: vết rách võng mạc hoặc lỗ võng mạc; Thoái hóa võng mạc; Mất thứ hai của những người cận thị nặng có nhiều thoái hóa hỗn hợp mà mắt kia đã bị bong võng mạc; Dây chằng trong dịch kính gây co kéo võng mạc...

- Điều trị thiếu máu võng mạc

- Điều trị tân mạch võng mạc: bệnh thoái hóa hoàng điểm tuổi già, sau khi bị viêm hắc võng mạc; Tân mạch đĩa thị.

III. CHỐNG CHỈ ĐỊNH

Các bệnh toàn thân và tại mắt không cho phép phẫu thuật.

IV. CHUẨN BỊ

1. Người thực hiện

Bác sĩ chuyên khoa Mắt.

2. Phương tiện

Máy laser có chức năng quang đồng: YAG 532nm, Argon, Krypton, Diode... được gắn với máy sinh hiển vi.

3. Người bệnh

Được thăm khám toàn diện về mắt và toàn thân theo quy định, được giải thích về mục đích và hiệu quả cũng như các biến chứng có thể xảy ra.

4. Hồ sơ bệnh án

Theo quy định của Bộ Y tế

V. CÁC BƯỚC TIẾN HÀNH

1. Kiểm tra người bệnh

Đúng mắt cần điều trị.

2. Kiểm tra hồ sơ

3. Thực hiện kỹ thuật

3.1. Tra dẫn đồng tử tối đa

Bằng các thuốc như mydrin P, neosynephrin 10%....

3.2. Gây tê bề mặt nhãn cầu 2 lần cách nhau 1 - 2 phút

Có thể gây tê hậu nhãn cầu nếu người bệnh kích thích, chịu đau kém, vận động mắt nhiều, người bệnh hợp tác kém... nhất là khi quang đồng gần hoàng điểm.

3.3. Điều chỉnh các thông số trên máy laser

- Nếu là laser diode:

Kích thước vết đốt laser: 200 - 500m

Thời gian tia laser tác dụng trên võng mạc: 180 - 400ms

Công suất: 400 - 600mw

- Nếu là laser YAG 532nm:

Kích thước vết đốt laser: 50 - 500m

Thời gian tia laser tác dụng trên võng mạc: 100 - 300ms

Công suất: 80 - 600mw

3.4. Hướng dẫn người bệnh ngồi vào máy laser, cố định đầu.

Giải thích để người bệnh hợp tác điều trị.

3.5. Điều chỉnh chùm tia laser qua máy sinh hiển vi khu trú rõ nét trên VM

3.6. Kiểm tra

Thử đốt một điểm trên võng mạc chu biên để điều chỉnh các thông số chùm tia. Tùy từng bệnh lý điều chỉnh các thông số laser, khởi điểm sử dụng công suất thấp và tăng dần công suất lên.

Phân loại cường độ gây bỏng hắc - võng mạc:

- Nhẹ (độ I): võng mạc trắng nhẹ
- Vừa (độ II): võng mạc đục như sương mù.
- Vừa nặng (độ III): võng mạc trắng đục xám.
- Nặng (độ IV): võng mạc đục trắng như lòng trắng trứng luộc, đặc.

Sẩn sóc sau quang đông:

- Băng mắt 6 - 24 giờ nếu phải gây tê hậu nhãn cầu.
- Dùng thuốc giảm đau nhẹ khi có đau. Nếu người bệnh đau nhiều cần kiểm tra có tăng nhãn áp cấp tính do xuất huyết hắc mạc không.
- Dẫn người bệnh tránh hoạt động mạnh, cúi gập người hay ho nhiều vì có thể gây vỡ các tân mạch trong các bệnh có tân mạch hắc mạc.
- Lưu ý: Luôn hướng dẫn người bệnh nhìn thẳng và xác định mốc vùng cần laser chính xác tránh tia laser vào vùng vô mạch của hoàng điểm.

VI. ĐIỀU TRỊ VÀ THEO DÕI

- Sẹo laser hình thành sau 3 tuần, kiểm tra bằng máy soi đáy mắt.
- Chụp huỳnh quang võng mạc: xem các vùng tổn thương đã đủ sẹo laser chưa, nếu chưa đủ cần phải bổ sung thêm.
- Kháng sinh, chống viêm, giảm đau, phù.

VII. TAI BIẾN VÀ CÁCH XỬ TRÍ

1. Trong khi quang đông

- Chảy máu tại vết laser: hạ cường độ laser.
- Xuất huyết võng mạc, dịch kính: ấn kính tiếp xúc lên nhãn cầu làm tăng nhãn áp.
- Ngừng điều trị laser, dùng thuốc giảm đau, an thần, hoặc phải hẹn làm laser buổi khác khi người bệnh đau quá có thể gây sốc.

2. Sau khi quang đông

- Trợt biểu mô giác mạc do kính tiếp xúc: tra kháng sinh, nước mắt nhân tạo, vitamin A...
- Giảm thị lực do phản ứng của mạch máu vùng đĩa thị giác: dùng thêm các thuốc an thần, giảm phù nề, tăng cường tuần hoàn...
- Xuất huyết dịch kính: chờ thời gian cho máu tiêu rồi làm laser tiếp.
- Ám điểm do phù võng mạc: dùng thêm thuốc giảm phù nề.
- Bông giác mạc hay thể thủy tinh do không chỉnh nét vết laser trên võng mạc: tra thuốc dinh dưỡng giác mạc, thuốc hạn chế đục thể thủy tinh.
- Liệt cơ mí mắt, thể mi: không nên quang đông nhiều ở vùng võng mạc theo đường kính ngang, các vách ngăn ở võng mạc chu biên nên làm chéo đi.

THỦ THUẬT LẤY BỆNH PHẨM TRONG VIÊM NỘI NHÃN

I. ĐẠI CƯƠNG

- Viêm nội nhãn là bệnh tối nguy hiểm trong nhãn khoa. Lấy bệnh phẩm nội nhãn làm xét nghiệm đóng vai trò quan trọng trong việc xác định sớm tác nhân gây bệnh cũng như tìm được loại kháng sinh nhạy cảm để điều trị.

- Có thể lấy bệnh phẩm nội nhãn từ tiền phòng hoặc dịch kính.

II. CHỈ ĐỊNH

- Đối với thủ thuật lấy bệnh phẩm tiền phòng: viêm nội nhãn có các triệu chứng viêm rầm rộ ở bán phần trước.

- Đối với thủ thuật lấy bệnh phẩm trong buồng dịch kính: bán phần trước tương đối sạch, mũ tập trung chủ yếu ở phía sau.

III. CHỐNG CHỈ ĐỊNH

Không lấy bệnh phẩm tiền phòng khi giác mạc phủ đục không quan sát được phía sau hoặc tiền phòng nông, xẹp tiền phòng.

IV. CHUẨN BỊ

1. Người thực hiện

Bác sĩ chuyên khoa Mắt.

2. Phương tiện

- Thuốc: dicain 1%, betadin 5%.

- Bơm tiêm 1ml.

- Máy sinh hiển vi khám bệnh.

3. Người bệnh

Được giải thích về mục đích và hiệu quả của thủ thuật, đồng ý làm thủ thuật.

4. Hồ sơ bệnh án

Theo quy định của Bộ Y tế.

V. CÁC BƯỚC TIẾN HÀNH

1. Kiểm tra hồ sơ

2. Kiểm tra người bệnh

3. Thực hiện kỹ thuật

Lấy bệnh phẩm tiền phòng.

- Tê tại chỗ bằng dicain 1%.

- Tra betadin 5%.

- Dùng bơm tiêm 1ml chọc qua vùng rìa cứng giác mạc vào tiền phòng rút ra 0,1ml bệnh phẩm rồi chuyển ngay xuống phòng xét nghiệm.

- Tra betadin 5%.

Lấy bệnh phẩm bằng hút dịch kính.

- Tê tại chỗ bằng dicain 1%.

- Tra betadin 5%.

- Dùng bơm tiêm 1ml chọc vuông góc với thành nhãn cầu qua Pars plana cách rìa 3,5mm vào khoang dịch kính trước (tránh vị trí 3 giờ, 9 giờ và thể thủy tinh) rút ra 0,2 ml bệnh phẩm rồi chuyển ngay xuống phòng xét nghiệm.

- Tra betadin 5%.

VI. ĐIỀU TRỊ VÀ THEO DÕI

Tra kháng sinh tại chỗ.

VII. TAI BIẾN VÀ XỬ TRÍ

1. Đối với lấy bệnh phẩm tiền phòng

- Chọc vào thể thủy tinh: theo dõi và xử trí tùy thuộc vào tiến triển sau thủ thuật.
- Xuất huyết tiền phòng do chạm vào mống mắt, thường ở mức độ nhẹ: dùng các thuốc tiêu máu.
- Xẹp tiền phòng: tra dẫn đồng tử.

2. Đối với lấy bệnh phẩm dịch kính

- Chọc vào thể thủy tinh: theo dõi và xử trí tùy thuộc vào tiến triển sau thủ thuật. Để tránh biến chứng này, khi chọc hút dịch kính không nên hướng đầu kim quá nhiều về phía trước.
- Xuất huyết dịch kính: dùng các thuốc tiêu máu.
- Rách hắc võng mạc: chọc kim đúng vào vùng Pars plana vuông góc với thành nhãn cầu sẽ giảm được nguy cơ này.

PHẪU THUẬT THÁO DẦU SILICON NỘI NHÃN

I. ĐẠI CƯƠNG

Tháo dầu silicon nội nhãn là phẫu thuật lấy dầu silicon ra khỏi mắt đã được phẫu thuật cắt dịch kính - bơm dầu nội nhãn điều trị bong võng mạc, nhằm tránh các biến chứng do dầu silicon.

II. CHỈ ĐỊNH

- Mắt đã được phẫu thuật cắt dịch kính, bơm dầu silicon nội nhãn, võng mạc áp tốt.
- Có các biến chứng của dầu silicon nội nhãn (thoái hóa giác mạc, nhuyễn hóa dầu, tăng nhãn áp...).

III. CHỐNG CHỈ ĐỊNH

- Bệnh lý viêm nhiễm tại mắt.
- Bệnh lý toàn thân không cho phép phẫu thuật.

IV. CHUẨN BỊ

1. Người thực hiện

Phẫu thuật viên chuyên khoa Mắt nắm vững kỹ thuật cắt dịch kính.

2. Phương tiện

Máy cắt dịch kính và các phụ kiện kèm theo.

3. Người bệnh

- Người bệnh được khám mắt để quyết định tháo dầu nội nhãn và khám toàn thân.
- Người bệnh được giải thích kỹ về các biến chứng phẫu thuật.

4. Hồ sơ bệnh án

Hoàn thiện hồ sơ theo quy định của Bộ Y tế.

V. CÁC BƯỚC TIẾN HÀNH

1. Kiểm tra hồ sơ

2. Kiểm tra người bệnh

3. Thực hiện kỹ thuật

3.1. Vô cảm

Gây tê tại chỗ hoặc gây mê

3.2. Kỹ thuật

- Sát trùng mắt bằng dung dịch betadin 5%.
- Cố định mi bằng vành mi.
- Mở kết mạc sát rìa (có thể toàn bộ chu vi).
- Đo bằng compa và mở vào nhãn cầu 3 đường qua Pars plana.
- Cố định đường truyền dịch.
- Đặt đèn nội nhãn hoặc camera nội nhãn, kiểm tra lại tình trạng võng mạc, xử lý tổn thương võng mạc nếu cần.
- Mở đường truyền, hút bóng dầu chính qua vết mổ củng mạc bằng bơm tiêm hoặc hệ thống hút của máy cắt dịch kính. Các bọt dầu li ti được rửa sạch bằng cách cho dịch truyền chảy tự nhiên qua vết mổ củng mạc hoặc trao đổi khí dịch nhiều lần.
- Kiểm tra lại tình trạng võng mạc, cắt bỏ sung dịch kính, bóc màng tăng sinh hoặc laser nội nhãn nếu cần.
- Đóng các vết mổ vào nhãn cầu.
- Tiêm kháng sinh kết hợp chống viêm cạnh nhãn cầu hoặc dưới kết mạc.

VI. THEO DÕI VÀ ĐIỀU TRỊ

- Kháng sinh mạnh và chống viêm tại chỗ và toàn thân.
- Khám mắt người bệnh hằng ngày để phát hiện sớm và xử trí các biến chứng: xuất huyết, nhiễm trùng, bong võng mạc tái phát, tăng nhãn áp...
- Ra viện tùy trường hợp, thường sau 2 - 3 ngày.

VII. BIẾN CHỨNG VÀ XỬ LÝ

- Teo nhãn cầu.
- Tái phát tăng sinh dịch kính võng mạc, tái phát bong võng mạc.
- Viêm màng bồ đào, viêm nội nhãn.

THỦ THUẬT TIÊM NỘI NHÃN

I. ĐẠI CƯƠNG

- Tiêm nội nhãn gồm tiêm thuốc vào tiền phòng và tiêm thuốc vào buồng dịch kính là phương pháp điều trị một số bệnh nhãn khoa.
- Tiêm nội nhãn giúp đạt nồng độ thuốc tối đa trong nhãn cầu và hạn chế các tác dụng toàn thân của thuốc.
- Các nhóm thuốc thường được dùng tiêm nội nhãn hiện nay là:
 - + Nhóm kháng sinh: vancomycin, ceftazidim, amikacin, amphotericin B ...

- + Nhóm chống viêm: dexamethason, triamcinolon...
- + Thuốc chống tăng sinh tân mạch: bevacizumab, pegaptanib, ranibizumab ...

II. CHỈ ĐỊNH

Điều trị một số bệnh lý nhãn khoa như: viêm bán phần trước, viêm nội nhãn, viêm hắc võng mạc do virus, thoái hóa hoàng điểm tuổi già, phù hoàng điểm và một số bệnh lý mạch máu võng mạc.

III. CHỐNG CHỈ ĐỊNH

- Không tiêm nội nhãn khi đang có nhiễm trùng cấp tính tại mắt (trừ tiêm kháng sinh để điều trị viêm nội nhãn).
- Tiền sử dị ứng với các thuốc được tiêm.
- Phụ thuộc vào loại thuốc tiêm nội nhãn, có các chống chỉ định riêng:
- + Chống viêm: glôcôm nhãn áp chưa điều chỉnh.
- + Thuốc chống tăng sinh tân mạch: tiền sử bệnh tim mạch.

IV. CHUẨN BỊ

1. Người thực hiện

Bác sĩ chuyên khoa Mắt.

2. Phương tiện

Hiện vi phẫu thuật và bộ dụng cụ vi phẫu.

3. Người bệnh

- Khám mắt toàn diện: theo mẫu chung.
- Làm vệ sinh mắt, bơm rửa lệ đạo, uống thuốc hạ nhãn áp và an thần tối hôm trước ngày phẫu thuật.
- Người bệnh được tư vấn trước phẫu thuật.

4. Hồ sơ bệnh án

Theo quy định của Bộ Y tế.

V. CÁC BƯỚC TIẾN HÀNH

1. Kiểm tra hồ sơ

2. Kiểm tra người bệnh

3. Tiến hành

3.1. Kỹ thuật tiêm thuốc tiền phòng

Sát trùng mắt bằng dung dịch betadin 5%.

- Gây tê tại chỗ hoặc gây mê hoặc tê bề mặt hoặc tê dưới kết mạc.
- Sử dụng kim 26 - 27G, xuyên qua giác mạc trong sát rìa củng giác mạc, cách rìa 0,5 đến 1mm, hướng mũi kim song song với bình diện mỏng mắt để tránh chạm vào mỏng mắt và thể thủy tinh, bơm thuốc vào tiền phòng.
- Sau khi rút kim ra, có thể dùng tấm bông vô trùng ấn ngay tại vết tiêm để tránh thuốc trào ngược ra ngoài.

3.2. Kỹ thuật tiêm thuốc vào buồng dịch kính

- Sát trùng mắt bằng dung dịch betadin 5%.
- Gây tê tại chỗ hoặc gây mê hoặc tê bề mặt hoặc tê dưới kết mạc.

- Sử dụng kim 26 - 27G (đối với triamcinolon và macugen) hoặc 30G (đối với các kháng sinh, dexamethason hoặc avastin).

- Tiêm xuyên qua vùng pars plana, cách rìa giác mạc 3, 5mm với mắt còn thể thủy tinh hoặc 3mm với mắt đã lấy thể thủy tinh (hoặc đã đặt thể thủy tinh nhân tạo).

- Hướng mũi kim về phía cực sau của nhãn cầu để tránh chạm vào thể thủy tinh (trong các trường hợp còn thể thủy tinh), xuyên kim khoảng 5 - 7mm (khoảng 1/2 chiều dài kim), kiểm tra đầu kim nằm trong buồng dịch kính (qua sinh hiển vi nếu có), bơm thuốc vào nội nhãn.

- Sau khi rút kim ra, dùng tăm bông vô trùng ấn ngay tại vết tiêm để tránh thuốc trào ngược ra ngoài.

Chú ý: khi sử dụng 2 nhóm kháng sinh vancomycin và ceftazidim cần dùng 2 bơm tiêm riêng biệt, tiêm ở 2 vị trí khác nhau.

VI. THEO DÕI VÀ ĐIỀU TRỊ

1. Theo dõi sau tiêm thuốc tiền phòng

- Kiểm tra thị lực và khám trên sinh hiển vi kiểm tra tình trạng tiền phòng, mỏng mắt, thể thủy tinh.

- Dùng thuốc kháng sinh tra tại chỗ.

- Dặn người bệnh khám lại.

2. Theo dõi sau tiêm thuốc vào buồng dịch kính

- Kiểm tra thị lực và soi đáy mắt người bệnh để loại trừ tăng nhãn áp nghiêm trọng hoặc thậm chí tắc động mạch trung tâm võng mạc, hoặc xuất huyết dịch kính.

- Dùng thuốc kháng sinh tra tại chỗ.

- Dặn người bệnh khám lại nếu đau nhức mắt hoặc nhìn mờ.

VII. TAI BIẾN VÀ XỬ TRÍ

1. Biến chứng sau tiêm thuốc tiền phòng

- Xuất huyết tiền phòng.

- Tăng nhãn áp.

- Đục thể thủy tinh.

2. Biến chứng sau tiêm thuốc vào buồng dịch kính

- Viêm nội nhãn.

- Xuất huyết dịch kính.

- Tắc động mạch trung tâm võng mạc.

- Tăng nhãn áp.

- Bong võng mạc.

VIII. CÁC THUỐC THƯỜNG DÙNG VÀ CÁCH PHA CHẾ

1. Các thuốc thường dùng tiêm tiền phòng

Amphotericin B: 0,005mg/0,1ml.

- Pha lọ bột 50mg amphotericin với 10ml nước cất.

- Lấy 0,1ml dung dịch trên pha với 9,9ml nước cất.

- Lấy 0,1ml dung dịch trên để tiêm.

2. Các thuốc thường dùng tiêm dịch kính

1. Vancomycin: 1mg/ 0,1ml dịch tiêm.
 - Pha lọ vancomycin chứa 500mg với 5ml nước cất và lắc đều.
 - Hút ra 0,1ml dung dịch trên vào bơm tiêm 1ml và pha thêm 0,9ml nước cất
 - Bơm đi 0,9ml, giữ lại 0,1ml để tiêm.
2. Ceftazidim 2,5mg/ 0,1ml dịch tiêm.
 - Pha lọ ceftazidim 1g với 4ml nước cất và lắc đều.
 - Hút ra 0,1ml dung dịch trên vào bơm tiêm 1ml và pha thêm 0,9ml nước cất để thành 1ml.
 - Bơm đi 0,9ml và giữ lại 0,1ml để tiêm.
3. Amikacin: 0,4mg/ 0,1ml dịch tiêm.
 - Lọ 2ml amikacin có 500mg.
 - Lấy 1ml trong lọ pha thêm 5,25ml nước cất.
 - Lấy 0,1ml dung dịch pha với 0,9ml nước cất.
 - Lấy 0,1ml dung dịch trên để tiêm .
4. Gentamycin: 0,2mg/0,1ml dịch tiêm.
 - Lọ 2ml gentamycin có 80mg.
 - Lấy 0,5ml pha với 9,5ml nước cất.
 - Lấy 0,1ml dung dịch trên để tiêm.
 - Ngày càng ít dùng vì độc tính cao.
5. Dexamethason: 0,4mg/ 0,1ml dịch tiêm.
 - Lọ 1ml dexamethason có 4mg.
 - Lấy 0,1ml để tiêm.
6. Amphotericin B: 0,005mg/0,1ml.
 - Pha lọ bột 50mg amphotericin với 10ml nước cất.
 - Lấy 0,1ml dung dịch trên pha với 9,9ml nước cất.
 - Lấy 0,1ml dung dịch trên để tiêm.
7. Triamcinolon 4mg/0,1ml.
 - Lọ 1ml chứa 40mg.
 - Lấy 0,1ml để tiêm.
8. Acyclovir: 2mg/0,05ml, ganciclovir: 1,7mg/0,05ml.
- 9 . Bevacizumab (Avastin): 1,5 - 2,5mg/0,1ml.
 - Lọ 4ml avastin chứa 100mg.
 - Lấy 0,1ml để tiêm (chứa 2,5mg).
10. Pegaptanib (Macugen) và ranibizumab (Lucentis) được bào chế sẵn dưới dạng tiêm nội nhãn.

PHẪU THUẬT KHÂU VẾT THƯƠNG DA MI

I. ĐẠI CƯƠNG

Khâu vết thương mi là một phẫu thuật cấp cứu để phục hồi chức năng và giải phẫu của mi mắt. Vết thương mi xử lý sớm sẽ làm giảm nguy cơ nhiễm khuẩn và tạo điều kiện tốt cho quá trình làm sẹo vết thương.

II. CHỈ ĐỊNH

Vết thương mi gây chảy máu và có nguy cơ gây biến dạng mi.

III. CHỐNG CHỈ ĐỊNH

Người bệnh có kèm đa chấn thương hoặc chấn thương toàn thân có khả năng ảnh hưởng đến tính mạng cần được ưu tiên cho cấp cứu toàn thân trước khi xử lý vết thương mi.

IV. CHUẨN BỊ

1. Người thực hiện

Bác sĩ chuyên khoa Mắt.

2. Phương tiện

- Hiện vi phẫu thuật và bộ dụng cụ vi phẫu.
- Bộ dụng cụ trung phẫu, các loại chỉ tiêu, chỉ không tiêu (thường dùng 6-0 nilon, 5-0 vicryl, 6-0 vicryl).

3. Người bệnh

- Khám mắt toàn diện: theo mẫu chung.
- Người bệnh được tư vấn trước phẫu thuật.

4. Hồ sơ bệnh án

Theo quy định chung của Bộ Y tế.

V. CÁC BƯỚC TIẾN HÀNH

1. Kiểm tra hồ sơ

2. Kiểm tra người bệnh

3. Thực hiện kỹ thuật

3.1. Vô cảm

Gây tê tại chỗ hoặc gây mê

3.2. Kỹ thuật

Kiểm tra tổn thương, dùng kẹp phẫu tích gấp hết dị vật trong vết thương nếu có, cất lọc các tổ chức hoại tử.

Các dị vật nhỏ, ở sâu có thể rửa sạch bằng nước muối sinh lý hoặc nước oxy già.

Kiểm kê, đánh giá mức độ tổn thương tại mi mắt.

Nguyên tắc khâu phục hồi vết thương mi:

Trường hợp đứt dây chằng mi trong phải khâu phục hồi trước tiên bằng chỉ 6-0 không tiêu.

Trường hợp vết thương mi không đi hết chiều dày mi: lần lượt khâu các lớp cơ vòng mi và tổ chức dưới da bằng chỉ tiêu 6-0 hoặc 7-0; khâu da mi bằng chỉ 6-0 không tiêu.

Trường hợp vết thương mi đi hết chiều dày và có rách bờ tự do mi: trước tiên khâu phục hồi giải phẫu bờ mi bằng 2 mũi chỉ không tiêu: 1 mũi đi qua hàng chân lông mi, 1 mũi đi qua đường xám (tương đương với vị trí tuyến bờ mi). Sử dụng chỉ 6-0 không tiêu. Tiếp theo khâu lớp kết mạc và

sụn mi bằng chỉ tiêu với đầu chỉ nằm trong chiều dày vết thương. Khâu lớp cơ vòng mi và tổ chức dưới da bằng chỉ tiêu. Sau cùng đóng lớp da bằng chỉ 6-0.

Trường hợp vết thương mi đi vào tổ chức hốc mắt: Có thể cắt lọc tổ chức mỡ hốc mắt bản, bầm dính dị vật. Khâu phục hồi vách ngăn hốc mắt bằng chỉ tiêu, sau đó các bước xử lý tiếp theo tương tự như với vết thương mi đi hết chiều dày.

Trường hợp có tổn thương xương hốc mắt có thể lấy bỏ các mảnh xương nhỏ, sau đó khâu vết thương mi.

Kết thúc phẫu thuật: tra dung dịch betadin 5% hoặc 10%, mỡ kháng sinh, băng mắt.

Cắt chỉ da mi sau 7- 10 ngày.

VI. THEO DÕI

Tình trạng mi: mi khép, hở hay biến dạng.

Tình trạng nhiễm khuẩn vết thương.

Tình trạng phục hồi giải phẫu mi tốt hay xấu.

Điều trị nội khoa:

Tại chỗ: tra kháng sinh tại chỗ + corticoid (Ví dụ: maxitrol 4l/ngày).

Toàn thân: kháng sinh uống toàn thân (Ví dụ: zinnat 0,25g x 2 viên /ngày, người lớn).

Giảm phù, chống viêm (Ví dụ: amitase 10mg, 4 viên /ngày).

VII. XỬ LÝ TAI BIẾN

Chảy máu: do cầm máu không tốt, có thể băng ép; trường hợp chảy máu nhiều có thể mở lại vết phẫu thuật, cầm máu bằng đốt điện hoặc buộc chỉ nút mạch.

Nhiễm khuẩn hoặc áp xe mi: hay gặp trên vết thương bản, còn sót nhiều dị vật: cần điều trị kháng sinh mạnh phối hợp. Tại vết thương có thể chích áp xe tạo đường thoát mủ ra ngoài. Trường hợp rò mủ dai dẳng có thể do nguyên nhân còn sót dị vật: cần kiểm tra lại vết thương, tìm dị vật và làm sạch lại vết thương trước khi đóng mép khâu lại.

PHẪU THUẬT TÁI TẠO LỆ QUẢN ĐỨT DO CHẤN THƯƠNG

I. ĐẠI CƯƠNG

Phẫu thuật tái tạo lệ quản đứt là phẫu thuật cấp cứu để phục hồi chức năng của lệ quản và giải phẫu của mi mắt. Vết thương mi xử lý sớm sẽ làm giảm nguy cơ nhiễm khuẩn và tạo điều kiện tốt cho quá trình làm sẹo vết thương.

II. CHỈ ĐỊNH

Đứt lệ quản do chấn thương.

III. CHỐNG CHỈ ĐỊNH

Người bệnh có kèm đa chấn thương hoặc chấn thương toàn thân có khả năng ảnh hưởng đến tính mạng cần được ưu tiên cho cấp cứu toàn thân trước khi xử lý vết thương mi.

IV. CHUẨN BỊ

1. Người thực hiện

Bác sĩ chuyên khoa Mắt.

2. Phương tiện

- Hiện vi phẫu thuật và bộ dụng cụ trung phẫu, vi phẫu.

- Bộ thông lệ quản, thông đuôi lợn.
- Ống silicon lệ quản.

3. Người bệnh

- Khám mắt toàn diện: theo mẫu chung.
- Được làm vệ sinh sơ bộ vùng hàm mắt bị chấn thương kèm theo (nếu có) như: rửa nước muối, tra thuốc kháng sinh, băng che vùng tổn thương trước khi làm phẫu thuật,...
- Người bệnh được tư vấn trước phẫu thuật.

4. Hồ sơ bệnh án

Theo quy định chung của Bộ Y tế.

V. CÁC BƯỚC TIẾN HÀNH

1. Kiểm tra hồ sơ

2. Kiểm tra người bệnh

3. Thực hiện kỹ thuật

Trường hợp đứt lệ quản trên.

3.1. Vô cảm

Gây tê hoặc gây mê.

3.2. Kỹ thuật

Phương pháp đặt ống silicon một lệ quản

Phương pháp đặt ống silicon hình nhẫn (Phương pháp Murube).

Kiểm tra vết thương, lấy sạch dị vật quanh mép vết thương bằng kẹp phẫu tích hoặc bằng dung dịch nước muối 0,9%. Cắt lọc tổ chức hoại tử hết sức tiết kiệm.

Dùng móc hai răng bộ lộ vết rách da mi góc trong, tìm 2 đầu lệ quản đứt.

Chuẩn bị ống silicon dài khoảng 5cm, trong lòng ống silicon có luồn 1 sợi chỉ 6-0 nylon, 1 đầu ống được làm vát nhọn.

Làm rộng 2 điểm lệ trên và dưới bằng que nong điểm lệ, luồn thông đuôi lợn từ điểm lệ trên qua lệ quản tới vị trí lệ quản đứt, luồn ống silicon qua lỗ đầu ống thông đuôi lợn, rút thông đuôi lợn ra khỏi lệ quản trên, để lại ống silicon nằm trong lệ quản trên. Lúc này 1 đầu của ống silicon có luồn chỉ 6-0 sẽ đi ra ở vị trí vết thương lệ quản. Đầu ống này sẽ được tiếp tục sử dụng cho thì phẫu thuật luồn qua lệ quản dưới tiếp theo sau đây.

Tiếp tục luồn ống thông đuôi lợn qua lệ quản dưới tới đầu còn lại của lệ quản đứt, luồn đoạn chỉ 6-0 có gắn trong phần ống silicon đang nằm ở lệ quản trên qua thông đuôi lợn, rút thông ra khỏi lệ quản dưới, lúc này ống silicon sẽ đi qua nốt phần đứt của lệ quản dưới còn lại. Thắt tạm thời nút chỉ 6-0 đang nằm trong ống silicon này lại. (Lúc này ống silicon đã nằm hoàn toàn trong 2 phần của lệ quản đứt).

Khâu nối tổ chức xung quanh 2 đầu đứt lệ quản bằng chỉ 7-0 hoặc 6-0 tại 3 vị trí: trên, trong, ngoài (Khâu nối tận - tận).

Khâu tổ chức da bằng chỉ 6-0, khâu kết mạc bằng chỉ 7-0 tiêu.

Khâu phục hồi bờ mi góc trong.

Rút ngắn ống silicon: buộc lộ điểm lệ dưới, tại vị trí khe mi góc trong có điểm nối ống silicon cùng nút thắt chỉ 6-0 nylon tạm thời đã được nêu trên, tháo nút buộc chỉ (trong khi vẫn duy trì chỉ trong lòng ống silicon), dùng đầu nhọn của kéo hoặc đầu kim tiêm rút ngắn bớt độ dài ống silicon cho vừa đủ với độ rộng khe mi. Thắt chỉ nylon 6-0 để 2 đầu ống silicon tiếp xúc nhau vừa vặn, cắt chỉ

và để lại nơ chỉ dài khoảng 1mm, sau đó dấu nơ chỉ vào trong lòng ống silicon để tránh kích thích cho người bệnh.

Tra thuốc và băng ép.

VI. THEO DÕI

Mi góc trong khớp, hở hay biến dạng.

Tương quan vị trí điểm lệ trên và dưới.

Tình trạng nhiễm khuẩn vết thương.

Tình trạng phục hồi giải phẫu mi tốt hay xấu.

Cắt ống silicon sau 3 tháng.

Điều trị nội khoa:

Tại chỗ: tra kháng sinh tại chỗ + corticoid (Ví dụ: maxitrol 4l/ngày).

Toàn thân: Kháng sinh uống toàn thân (Ví dụ: zinnat 0,25g, 2 viên /ngày, người lớn).

Giảm phù, chống viêm (Ví dụ: amitase 10mg, 4 viên /ngày).

VII. XỬ LÝ TAI BIẾN

Rách điểm lệ do ống quá chặt: cần tiến hành nới rộng ống silicon

Luồn ống sai kỹ thuật, ống thông đi lạc đường tạo lệ quản giả: cần tiến hành mở vết phẫu thuật, tìm đường đi đúng của ống thông lệ quản và đặt lại ống đúng vị trí.

Trễ mi, hở điểm lệ do khâu không đúng lớp giải phẫu: cần mở lại vết phẫu thuật và phẫu thuật lại theo đúng vị trí.

PHẪU THUẬT KHÂU VẾT RÁCH GIÁC MẠC CÙNG MẠC

I. ĐẠI CƯƠNG

Khâu vết thương giác cùng mạc là bước cấp cứu ban đầu quan trọng nhằm đóng kín vết thương, hạn chế nguy cơ nhiễm trùng. Xử trí tốt vết thương giác cùng mạc tạo điều kiện thuận lợi cho các bước xử trí tiếp theo đồng thời có thể hạn chế được các biến chứng cho mắt chấn thương cũng như mắt lành.

II. CHỈ ĐỊNH

Chấn thương rách giác mạc, cùng mạc hoặc giác cùng mạc, hai mép vết thương không kín.

III. CHỐNG CHỈ ĐỊNH

Không có chống chỉ định tuyệt đối. Chống chỉ định tương đối trong các trường hợp:

- Mắt mất chức năng hoàn toàn, võ nhãn cầu trầm trọng, khâu bảo tồn rất khó khăn, nguy cơ nhiễm trùng, nhãn viêm giao cảm cao.

- Tình trạng toàn thân không cho phép phẫu thuật.

IV. CHUẨN BỊ

1. Người thực hiện

Bác sĩ chuyên khoa Mắt.

2. Phương tiện

- Máy hiển vi phẫu thuật.

- Bộ dụng cụ vi phẫu thuật.

- Chỉ liền kim nylon 10-0 đối với vết thương giác mạc, nylon 9-0 và vicryl 7/0 đối với vết thương củng mạc.

3. Người bệnh

- Khai thác bệnh sử và đánh giá tổn thương.

- Giải thích rõ cho người bệnh về tiên lượng, mục đích của phẫu thuật và các biến chứng có thể gặp trong và sau phẫu thuật.

4. Hồ sơ bệnh án

Theo quy định chung của Bộ Y tế.

V. CÁC BƯỚC TIẾN HÀNH

1. Kiểm tra hồ sơ

2. Kiểm tra người bệnh

3. Thực hiện kỹ thuật

3.1. Vô cảm

- Gây tê tại chỗ

- Gây mê đối với trẻ em hoặc người không có khả năng phối hợp để phẫu thuật hoặc các trường hợp vỡ nhãn cầu nặng để tránh phôi kẹt thêm các tổ chức nội nhãn.

3.2. Kỹ thuật

3.2.1. Nguyên tắc chung

- Làm sạch mép vết thương.

- Xử trí các tổ chức phôi kẹt.

- Đặt lại tổ chức theo đúng bình diện giải phẫu.

- Khâu kín vết thương.

3.2.2. Kỹ thuật khâu

- Cố định 2 mi bằng đặt chỉ 2 bờ mi hoặc dùng vành mi tự động để bộc lộ nhãn cầu.

- Làm sạch mép vết thương: gắp bỏ sạch các chất xuất tiết, dị vật bẩn bám mép vết thương.

- Tách dính mỏng mắt: dùng spatul tách dính giữa mỏng mắt và bờ vết thương, đặc biệt là bờ sau.

- Vết thương củng mạc cần phẫu tích kết mạc, tenon che phủ vết thương:

+ Bóc tách kết mạc (cả tenon và tổ chức thượng củng mạc) từ trước ra sau, vừa bóc tách vừa bộc lộ vết thương.

+ Bóc tách kết mạc tới đâu, khâu vết thương tới đó để hạn chế phôi kẹt thêm tổ chức nội nhãn.

- Xử trí các tổ chức phôi kẹt: cắt lọc hết sức hạn chế

+ Mỏng mắt

• Người bệnh đến sớm, mỏng mắt sạch chưa bị hoại tử, có thể đẩy lại mỏng mắt vào trong tiền phòng.

• Người bệnh đến muộn mỏng mắt đã bị hoại tử, cần cắt bỏ.

+ Thể mi: cần hết sức bảo tồn. Chỉ cắt bỏ thể mi hết sức tiết kiệm khi thể mi bị hoại tử, hóa mủ.

+ Thủy tinh thể đục vỡ: lấy phần thủy tinh thể kẹt dính vào mép rách giác mạc. Phần thủy tinh thể còn lại sẽ được xử trí thì 2.

+ Dịch kính: cắt bỏ phần dịch kính phôi kẹt ra ngoài mép rách giác mạc. Hạn chế tối đa làm thoát thêm dịch kính.

+ Vỡng mạc kẹt nên được bảo tồn tối đa và đẩy qua mép vết thương vào trong nội nhãn.

- Khâu giác mạc:

+ Vết rách giác mạc vùng rìa khâu bằng chỉ nylon 9-10, vết rách giác mạc trung tâm khâu bằng chỉ nylon 10-0.

+ Khâu mũi rời hoặc khâu vát.

+ Các mũi khâu đi qua 3/4 chiều dày giác mạc, càng sâu càng tốt. Khoảng cách giữa 2 bờ mép rách đều nhau (trừ trường hợp vết rách đi chéo).

+ Thứ tự của các mũi khâu:

• Vết thương đi qua rìa, mũi khâu đầu tiên sẽ được đặt tại vị trí rìa củng giác mạc. Các mũi tiếp theo sẽ lần lượt theo thứ tự là giác mạc rời củng mạc.

• Vết thương góc cạnh, mũi khâu đầu tiên phải được đặt tại vị trí gập góc. Các mũi tiếp theo sẽ đi theo thứ tự từ đỉnh góc ra ngoài.

• Vết thương đi qua trung tâm, cố gắng không đặt các mũi khâu chỉ đi qua trục thị giác.

+ Khi mép vết thương phù ít, khâu cách 2 bên mép khoảng 1mm. Khi vết thương phù nhiều, các mũi khâu cách mép xa hơn.

+ Tái tạo tiền phòng bằng hơi hoặc dung dịch ringer lactat. Sau khi được tái tạo, toàn bộ tiền phòng là bóng khí hoặc dung dịch ringer lactat, không bị kẹt dính giữa mống mắt, chất thủy tinh thể đục vỡ hoặc dịch kính với giác mạc rách.

- Khâu củng mạc.

+ Khâu củng mạc mũi rời bằng chỉ 7-0 vicryl, mũi khâu xuyên 80% chiều dày củng mạc.

+ Nếu vết thương nằm dưới cơ trực, có thể dùng móc lác hoặc 1 mũi khâu cố định nâng nhẹ cơ trực lên để khâu (có thể phải cắt cơ trực trong 1 số trường hợp cần thiết và khâu lại sau khi đã khâu kín vết thương củng mạc).

+ Khi vết thương củng mạc đi ra sau xích đạo, khâu đóng củng mạc xa tới mức có thể. Nỗ lực khâu kín vết rách củng mạc mở quá sâu ra phía sau có thể làm tăng nguy cơ phôi tổ chức nội nhãn và xuất huyết tổng khứ.

- Chú ý không để kẹt, dính mống mắt, chất thủy tinh thể đục vỡ, dịch kính, hắc võng mạc vào mép phẫu thuật.

- Khâu phủ kết mạc bằng chỉ vicryl 7-0 hoặc 8-0.

- Kết thúc phẫu thuật tiêm kháng sinh dưới kết mạc hoặc cạnh nhãn cầu.

- Tra mỡ kháng sinh, mỡ atropin và băng mắt.

VI. THEO DÕI VÀ ĐIỀU TRỊ HẬU PHẪU

- Hậu phẫu cần theo dõi các dấu hiệu sau đây:

+ Mép vết thương: có phù nề không? Có kín không? Có kẹt hay dính các tổ chức nội nhãn vào mép khâu giác mạc không?

+ Tiền phòng: sâu, nông hay xẹp tiền phòng? Tiền phòng xẹp có thể do hở mép phẫu thuật hoặc do thủy tinh thể đục căng phòng hay lệch thủy tinh thể ra trước.

+ Các dấu hiệu của xuất huyết nội nhãn.

+ Các dấu hiệu của viêm màng bồ đào và nhiễm trùng.

+ Hiện tượng tăng sinh dịch kính võng mạc và bong võng mạc.

- Điều trị hậu phẫu (xem thêm ở phần hướng dẫn điều trị).
- + Kháng sinh chống nhiễm trùng: kháng sinh liều cao, phổ rộng. Tra mắt, tiêm cạnh nhãn cầu, tiêm dưới kết mạc, uống hoặc tiêm truyền tĩnh mạch. Nếu có viêm nội nhãn, có thể tiêm kháng sinh nội nhãn.
- + Chống viêm bằng các thuốc kháng viêm nhóm steroid và non - steroid. Đường dùng: tra mắt, tiêm dưới kết mạc, tiêm cạnh nhãn cầu, uống hoặc tiêm tĩnh mạch.
- + Dẫn dòng tử chống dính.
- + Tăng cường dinh dưỡng giác mạc và nâng cao thể trạng.
- + Điều trị tiêu máu nếu có xuất huyết nội nhãn.

VII. TAI BIẾN VÀ XỬ TRÍ

- Xuất huyết: do cắt hoặc khâu phải các tổ chức còn sống như mống mắt, thể mi, hắc mạc. Xử trí.
 - + Bơm adrenalin đã pha loãng tỷ lệ 1/3 vào tiền phòng phối hợp với bơm bóng hơi to vào tiền phòng.
 - + Nếu máu vẫn không cầm, đốt điện đông điểm chảy máu hoặc bơm chất nhầy vào tiền phòng để cầm máu.
- Không tái tạo được tiền phòng.
 - + Do khâu dính mống mắt vào giác mạc, nếu có cần khâu lại.
 - + Do thể thủy tinh đục vỡ trương lên, cần lấy thủy tinh thể mới tái tạo được tiền phòng.
- Xuất huyết tống khứ: là biến chứng đáng sợ nhất. Thường xảy ra khi nhãn cầu vỡ rộng, phải kẹt nhiều tổ chức nội nhãn, cơ địa người bệnh tăng nhãn áp. Nếu người bệnh được phẫu thuật gây mê, nên cố gắng hạ thấp huyết áp người bệnh đến mức tối thiểu. Khâu kín vết thương giác củng mạc càng nhanh càng tốt (có thể không đúng bình diện hoặc có kẹt các tổ chức nội nhãn., các vấn đề này có thể được xử trí thì sau).

PHẪU THUẬT KHÂU CHÂN MÓNG MẮT SAU CHẤN THƯƠNG

I. ĐẠI CƯƠNG

Phẫu thuật khâu chân mống mắt nhằm phục hồi giải phẫu và chức năng của mống mắt sau chấn thương để giải quyết những biến dạng của đồng tử và mống mắt có ảnh hưởng đến chức năng thị giác và mỹ quan gây lóa mắt, song thị.

II. CHỈ ĐỊNH

- Đứt chân mống mắt độ 1 (đứt dưới 90°): khâu chân mống mắt đơn thuần. Đứt chân mống mắt nhỏ dưới 45 hoặc được mi che không ảnh hưởng chức năng thị giác và mỹ quan: không cần phẫu thuật.
- Đứt chân mống mắt độ 2 (đứt từ 90° - 210°): khâu chân mống mắt.
- Đứt chân mống mắt độ 3 (trên 210°): khâu chân mống mắt và tạo hình đồng tử nếu đồng tử dẫn.

III. CHỐNG CHỈ ĐỊNH

- Mắt đang có phản ứng viêm màng bồ đào, xuất huyết tiền phòng, tăng nhãn áp.
- Viêm mủ nội nhãn.

IV. CHUẨN BỊ

1. Người thực hiện

Bác sĩ chuyên khoa Mắt.

2. Phương tiện

- Máy hiển vi phẫu thuật.
- Bộ dụng cụ vi phẫu (cần có dụng cụ móc móng mắt).
- Kim chỉ không tiêu tổng hợp 11-0 hoặc chỉ 10-0 (Propolyne 10-02 kim thẳng).

3. Người bệnh

Khám và đánh giá tổn thương.

4. Hồ sơ bệnh án

Chuẩn bị hồ sơ, thủ tục theo quy định của Bộ Y tế.

V. CÁC BƯỚC TIẾN HÀNH

1. Kiểm tra hồ sơ

2. Kiểm tra người bệnh

3. Thực hiện kỹ thuật

3.1. Vô cảm

- Trẻ em: gây mê.
- Người lớn: gây tê tại chỗ.

3.2. Kỹ thuật

3.2.1. Kỹ thuật khâu mở nhãn cầu

- Tiếp cận vùng đứt chân móng mắt: tạo vạt kết mạc ở vùng tương ứng. Rạch trực tiếp vùng rìa tương ứng vùng đứt chân móng mắt hoặc tạo một nắp củng mạc và rạch ở dưới nắp để vào tiền phòng (khi đứt chân không rộng).

- Khâu đứt chân móng mắt trên 2 bình diện:

+ Lớp thứ nhất: mép móng mắt với phần nửa sau của mép củng mạc.

+ Lớp thứ hai: mép giác mạc với nửa trước của mép củng mạc.

Mũi kim cách mép đứt móng mắt khoảng 1mm, không thắt chỉ quá chặt. Số lượng mũi khâu: dưới 90° khâu 1 mũi.

90°-120° khâu 1-2 mũi.

Trên 120° có thể khâu 3 mũi.

Nếu đồng tử giãn rộng có thể khâu 1-2 mũi bờ đồng tử để đồng tử tròn và đúng giữa.

- Đóng lại nắp củng mạc và kết mạc.

3.2.2. Khâu chân móng mắt không mở nhãn cầu

- Tạo vạt củng mạc phía chân móng mắt đứt.

- Dùng kim chỉ propolyne 10-0 xuyên qua rìa giác mạc phía đối diện với chân móng mắt, xuyên qua chân móng mắt bị đứt vào củng mạc, kéo kim ra đi dưới vạt củng mạc.

- Làm tiếp như vậy với mũi khâu thứ 2.

- Thắt chỉ dưới nắp củng mạc.

- Khâu vạt củng mạc.

- Khâu kết mạc.

VI. THEO DÕI

- Thay băng theo dõi hàng ngày cho đến khi xuất viện, phát hiện và xử lý biến chứng.
- Theo dõi tình trạng mép phẫu thuật, đồng tử, tình trạng chân móng mắt, thể thủy tinh ...
- Sau khi xuất viện theo dõi định kì 1 tháng, 3 tháng, 6 tháng, 1 năm.

VII. TAI BIẾN VÀ XỬ LÝ

1. Trong phẫu thuật

- Thoát dịch kính (khi có tổn thương phối hợp lệch thể thủy tinh, dịch kính tiền phòng): cần cất dịch kính sạch ở mép phẫu thuật và tiền phòng.
- Xuất huyết tiền phòng: rửa sạch máu tiền phòng.
- Tổn thương nội mô giác mạc: mép phẫu thuật cần rộng hợp lý tránh va chạm nội mô giác mạc.
- Kim chọc vào thủy tinh thể gây đục thủy tinh thể.

2. Sau phẫu thuật

2.1. Biến chứng sớm

- Phản ứng màng bồ đào: chống viêm, chống dính, giảm phù, tránh dùng thuốc co giãn đồng tử mạnh.
- Tăng nhãn áp sớm: xử lý theo nguyên nhân.
- Viêm nội mô giác mạc: giảm phù chống viêm.
- Xuất huyết tiền phòng: tiêu máu, chống chảy máu.
- Xẹp tiền phòng: tìm nguyên nhân xử lý tái tạo tiền phòng.

2.2. Biến chứng muộn

- Viêm màng bồ đào: chống viêm, chống dính.
- Dính móng mắt ở vùng khâu.
- Tăng nhãn áp thứ phát do dính góc lùì góc, đục thể thủy tinh căng phòng: xử lý hạ nhãn áp.
- Đục thể thủy tinh: nếu thị lực giảm dưới 1/10, phẫu thuật lấy thể thủy tinh, đặt thể thủy tinh nhân tạo.

PHẪU THUẬT LẤY DỊ VẬT HỌC MÁT

I. ĐẠI CƯƠNG

Phẫu thuật để lấy dị vật học mắt là phẫu thuật nhằm loại trừ dị vật học mắt, tránh những biến chứng do dị vật nằm trong hốc mắt gây ra.

Có nhiều đường phẫu thuật để lấy dị vật học mắt như lấy qua mi, qua kết mạc, hoặc qua thành xương hốc mắt.

II. CHỈ ĐỊNH

- Những dị vật nông.
- Những dị vật gây viêm nhiễm như viêm tổ chức hốc mắt, áp xe, rò mũ.
- Những dị vật di chuyển có nguy cơ gây tổn thương nhãn cầu, thị thần kinh hoặc các tổ chức lân cận như xoang, mạch máu.

III. CHỐNG CHỈ ĐỊNH

- Những người bệnh có tình trạng toàn thân nặng không chịu được phẫu thuật.

- Những người bệnh không chấp nhận phẫu thuật.

IV. CHUẨN BỊ

1. Người thực hiện

Bác sĩ chuyên khoa Mắt.

2. Phương tiện

- Bộ dụng cụ phẫu thuật hốc mắt.
- Đèn phẫu thuật, tốt nhất là sử dụng đèn đeo trán, dao điện, lúp phẫu thuật.
- Thuốc gây tê.

3. Người bệnh

- Được giải thích cẩn thận trước phẫu thuật.
- Chụp phim Xquang, tốt nhất là chụp CT để khu trú vị trí của dị vật hốc mắt.
- Thuốc an thần trước phẫu thuật.

4. Hồ sơ bệnh án

Theo quy định của Bộ Y tế.

V. CÁC BƯỚC TIẾN HÀNH

1. Kiểm tra hồ sơ

2. Kiểm tra người bệnh

3. Thực hiện kỹ thuật

3.1. Vô cảm

Gây tê hoặc gây mê toàn thân phối hợp với gây tê tại chỗ để giảm đau và giảm chảy máu.

3.2. Tiến hành phẫu thuật

- Rạch da ở vị trí gần khối u nhất, hoặc rạch da theo các đường nếp tự nhiên để tránh sẹo.
- Có thể đi qua kết mạc nếu dị vật ở phía trước hoặc cục lệ nếu dị vật nằm gần thành trong.
- Phẫu tích vào sâu và bộc lộ để tìm dị vật hốc mắt, chú ý khi bộc lộ không làm cho dị vật vào sâu thêm.
- Dùng forcep gấp dị vật ra.
- Đóng lại vết thương bằng chỉ vicryl 5-0 hoặc 6-0 đối với lớp sâu.
- Khâu lại da bằng chỉ 6-0 prolon hoặc nilon.
- Tra mỡ kháng sinh và băng mắt, nếu có điều kiện sử dụng băng đá lạnh.

VI. THEO DÕI

1. Tại mắt

Theo dõi thị lực, nhãn áp, phản xạ đồng tử, đáy mắt.

Song thị.

Tình trạng sưng nề của mi, hốc mắt.

Tình trạng nhiễm trùng, viêm của tổ chức hốc mắt.

2. Toàn thân

Toàn trạng chung: mạch, nhiệt độ, huyết áp.

VII. TAI BIẾN VÀ XỬ LÝ

- Tổn thương cơ vận nhãn: nên luôn một sợi chỉ kéo để tránh tổn thương cơ vận nhãn. Xử lý biến chứng bằng phẫu thuật lác thì hai.
- Xuất huyết và tụ máu hốc mắt: đặt dẫn lưu.
- Tổn thương thị thần kinh: nguy cơ xảy ra đối với những dị vật nằm sâu gần đỉnh hốc mắt, chèn ép thị thần kinh do xuất huyết trong và sau phẫu thuật. Xử trí theo nguyên nhân như bộc lộ tốt tránh tổn thương thị thần kinh, đặt dẫn lưu nếu chảy máu.

PHẪU THUẬT LẤY DỊ VẬT TRONG NHÃN CẦU

I. ĐẠI CƯƠNG

Lấy dị vật trong nhãn cầu là phẫu thuật nhằm loại trừ dị vật ra khỏi nhãn cầu.

II. CHỈ ĐỊNH

- Lấy dị vật bằng nam châm từ ngoài nhãn cầu trong các trường hợp sau:
 - + Dị vật có từ tính nằm phần trước nhãn cầu hoặc lơ lửng trong buồng dịch kính.
 - + Dị vật cắm vào củng mạc ở phía trước, gần vùng Pars plana.
- Lấy dị vật trong nhãn cầu bằng nam châm nội nhãn qua Pars plana được áp dụng khi, dị vật có từ tính lơ lửng trong buồng dịch kính.
- Lấy dị vật trong nhãn cầu bằng phẫu thuật cắt dịch kính qua Pars plana phối hợp gấp dị vật bằng kẹp phẫu tích được áp dụng khi:
 - + Dị vật khôn từ tính
 - + Dị vật cắm vào thành nhãn cầu đặc biệt dị vật ở gần cực sau.
 - + Dị vật đã bục bởi tổ chức xơ.
 - + Dị vật đã được lấy bằng phương pháp dùng nam châm không được.
 - + Dị vật gây đục, tổ chức hóa dịch kính nhiều.

III. CHỐNG CHỈ ĐỊNH

Không có chống chỉ định tuyệt đối, chỉ có chống chỉ định tương đối khi:

- Người bệnh già yếu, tình trạng toàn thân không cho phép tiến hành phẫu thuật.
- Không lấy dị vật trong nhãn cầu bằng nam châm nội và ngoài nhãn cầu khi:
 - + Dị vật không có từ tính.
 - + Dị vật cắm vào thành nhãn cầu ở gần cực sau.
 - + Dị vật nằm lâu trong dịch kính có bao xơ chắc bao bọc.

IV. CHUẨN BỊ

1. Người thực hiện

Bác sĩ chuyên khoa Mắt.

2 . Phương tiện

- Hiện vi phẫu thuật.
- Bộ dụng cụ vi phẫu thuật có kẹp phẫu tích gấp dị vật nội nhãn.
- Nam châm nội và ngoài nhãn cầu.

- Máy cắt dịch kính, máy lạnh đông, máy laser nội nhãn, khí nở...

3. Người bệnh

- Hỏi và khai thác tiền sử bệnh.

- Khám và đánh giá đầy đủ vị trí dị vật và các tổn thương phối hợp.

- Làm các xét nghiệm cận lâm sàng giúp chẩn đoán xác định bệnh:

+ Xquang hốc mắt thẳng nghiêng nhằm xác định có dị vật cản quang.

+ Xquang hốc mắt thẳng nghiêng có khu trú Baltin nhằm xác định dị vật cản quang ở phần sau nhãn cầu và chụp Vogt nhằm xác định dị vật cản quang ở phần trước nhãn cầu (chỉ được tiến hành sau khi đã khâu kín vết thương hoặc vết thương đã tự liền sẹo).

+ Có thể chụp CT. Scanner để khu trú chính xác dị vật trong nhãn cầu.

+ Siêu âm mắt cũng có thể xác định sự tồn tại và vị trí chính xác của dị vật cả cản quang và không cản quang trong nội nhãn.

+ Điện võng mạc thường được tiến hành trong trường hợp có nhiễm kim loại

- Soi góc tiền phòng khi nghi ngờ dị vật nằm trong góc tiền phòng.

- Giải thích rõ cho người bệnh về tiên lượng bệnh, mục đích của phẫu thuật và các biến chứng có thể gặp trong và sau phẫu thuật.

4. Hồ sơ bệnh án

Hồ sơ bệnh án theo quy định của Bộ Y tế.

V. CÁC BƯỚC TIẾN HÀNH

1. Kiểm tra hồ sơ

2. Kiểm tra người bệnh

3. Thực hiện kỹ thuật

3.1. Vô cảm

- Gây mê với trẻ em và người không có khả năng phối hợp.

- Gây tê tại chỗ.

3.2. Các bước phẫu thuật

3.2.1. Lấy dị vật trong tiền phòng

- Cố định mi và cơ trực trên hoặc dưới tùy vị trí của dị vật.

- Dị vật nằm trong góc tiền phòng: rạch giác mạc rìa tương ứng với vị trí của dị vật, dùng kẹp phẫu tích gấp dị vật ra ngoài hoặc đặt nam châm vào ngay vị trí rạch giác mạc.

- Dị vật nhỏ nằm trong tiền phòng.

+ Trước hết khâu đóng vết thương giác mạc.

+ Sau đó chọc tiền phòng sát rìa, bơm chất nhầy vào tiền phòng để bảo vệ nội mô giác mạc, bao trước thủy tinh thể và duy trì tiền phòng.

+ Dùng spatule que tăm di chuyển dị vật nhỏ về phía vị trí chọc tiền phòng rồi gấp ra ngoài.

- Khi vết thương to, dị vật nằm ngay vị trí vết thương, có thể dùng nam châm đặt vào mép rách và hút dị vật. Nếu không lấy được thì dùng kẹp gấp dị vật qua vết thương giác mạc rồi khâu đóng vết thương giác mạc và xử trí các tổ chức phôi kẹt theo nguyên tắc chung.

- Kết thúc phẫu thuật, rửa lại tiền phòng nếu có bợn chất nhầy, bơm phù mép phẫu thuật nếu đường mở vào tiền phòng nhỏ hoặc khâu mép phẫu thuật bằng các mũi chỉ 10-0 rồi nếu đường mở vào tiền phòng lớn.

Chú ý:

+ Khi dị vật dính chặt vào móng mắt khó lấy có thể cắt một phần móng mắt có dị vật.

+ Tránh dị vật rơi ra phía sau bằng tra các thuốc co đồng tử.

3.2.2. Khi dị vật nằm trong thể thủy tinh

- Cố định mi và cơ trực nếu cần thiết.

- Dị vật to, gây phá hủy giác mạc rộng, có thể lấy dị vật trực tiếp qua mép vết thương bằng kẹp phẫu tích hoặc nam châm sau khi đã bơm nhầy tiền phòng. Vết thương giác mạc sau đó sẽ được xử trí theo quy trình khâu vết thương giác cùng mạc cấp cứu nói chung.

- Dị vật nhỏ trong thủy tinh thể: có thể rạch giác mạc rìa, kích thước đường rạch phụ thuộc vào kích thước của dị vật. Bơm nhầy tiền phòng để xé bao trước thủy tinh thể nếu cần. Rửa hút chất thủy tinh thể đục vỡ cho đến khi quan sát rõ được dị vật thì tiếp tục bơm chất nhầy để dị vật không rơi sâu hơn ra sau và bảo vệ nội mô giác mạc rồi lấy dị vật bằng kẹp phẫu tích hoặc nam châm đặt tại mép mắt. Sau đó mới lấy sạch chất nhân.

- Sau khi lấy dị vật và thể thủy tinh, có thể phối hợp đặt thể thủy tinh nhân tạo thì 1 hoặc thì 2 tùy từng trường hợp cụ thể (mức độ viêm nhiễm).

- Khi thể thủy tinh còn trong việc lấy dị vật chỉ đặt ra khi có dấu hiệu biến chứng: nhiễm kim loại, nhiễm khuẩn.

3.2.3. Lấy dị vật phần sau nhãn cầu

- Lấy dị vật qua Pars plana bằng nam châm ngoài nhãn cầu:

+ Khu trú chính xác vị trí của dị vật.

+ Đặt chỉ mi, cố định cơ trực tùy theo kinh tuyến cần phẫu thuật.

+ Mở kết mạc chu vi, tương ứng vị trí cần phẫu thuật.

+ Rạch trực tiếp củng mạc qua Pars plana tại kinh tuyến tương ứng với kinh tuyến của dị vật trong buồng dịch kính. Kích thước của đường rạch tương ứng với kích thước của dị vật nội nhãn.

+ Dùng nam châm đặt vuông góc với dị vật chờ cho dị vật bị nhiễm từ, bị hút vào nam châm và được đưa ra ngoài. Cắt dịch kính phôi bằng kéo vanas và bông cuốn.

+ Khâu đường rạch vào củng mạc và khâu kết mạc bằng chỉ 7-0 vicryl.

- Lấy dị vật trong nhãn cầu bằng nam châm nội nhãn.

+ Cố định mi.

+ Tách kết mạc rìa kinh tuyến 2 giờ và 10 giờ cách rìa 3mm đối với mắt không có thể thủy tinh và 3,5 - 4mm đối với mắt còn thể thủy tinh.

+ Chọc củng mạc qua Pars plana cách rìa 3mm đối với mắt không có thể thủy tinh và 3,5 - 4mm đối với mắt còn thể thủy tinh tại các vị trí tương ứng.

+ Cố định lăng kính.

+ Nhờ đèn lạnh định hướng, đưa nam châm nội nhãn hướng về phía dị vật để hút lấy dị vật rồi từ từ đưa ra ngoài qua đường chọc củng mạc ở Pars plana.

+ Cắt dịch kính phôi kẹt bằng bông cuốn và kéo Vannas.

+ Khâu củng mạc và kết mạc bằng chỉ vicryl 7-0.

- Lấy dị vật trong nhãn cầu bằng cất dịch kính qua Pars plana phối hợp gấp dị vật bằng kẹp phẫu tích.

+ Cắt sạch dịch kính ba đường qua Pars plana (xem phần cất dịch kính).

+ Mở củng mạc theo kích thước của dị vật.

+ Dùng kẹp phẫu tích gấp dị vật ra khỏi nhãn cầu.

+ Laser nội nhãn hoặc lạnh đông ngoài nhãn cầu vị trí chạm võng mạc của dị vật.

+ Kiểm tra võng mạc chu biên 360° và xử trí các vết rách nếu có bằng laser hoặc lạnh đông.

+ Trao đổi khí dịch nếu cần (khi có các vết rách võng mạc do bản thân dị vật hoặc do các thao tác phẫu thuật).

+ Khâu đường chọc củng mạc và khâu phủ kết mạc bằng chỉ vicryl 7-0.

+ Bơm khí nở nội nhãn trong trường hợp cần thiết (có rách võng mạc).

Chú ý: trong trường hợp dị vật bị bọc trong bao xơ, có thể cần dùng dao rạch bao xơ để giải phóng dị vật. Khi dị vật có kích thước lớn cần mở giác mạc lấy dị vật qua vùng rìa.

3.2.4. Kết thúc phẫu thuật

- Tiêm kháng sinh dưới kết mạc hoặc cạnh nhãn cầu.

- Tra mỡ kháng sinh, mỡ atropin, băng mắt.

VI. THEO DÕI

Chăm sóc hậu phẫu bao gồm: kháng sinh và chống viêm mạnh tại chỗ và toàn thân, dẫn đồng tử.

VII. XỬ LÝ TAI BIẾN

- Chảy máu: dùng điện đông đốt cầm máu tại chỗ. Khi máu chảy nhiều không thể tiếp tục phẫu thuật được có thể đóng mép phẫu thuật, điều trị nội khoa cho máu tiêu sẽ tiến hành phẫu thuật lại.

- Bong võng mạc: tránh lôi kéo nhiều khi gấp dị vật.

PHẪU THUẬT MỞ TIỀN PHÒNG LẤY MÁU CỤC

I. ĐẠI CƯƠNG

Phẫu thuật mở tiền phòng lấy máu cục là phẫu thuật nhằm loại trừ máu trong tiền phòng khi có chỉ định.

II. CHỈ ĐỊNH

Xuất huyết đầy tiền phòng điều trị nội khoa 3 - 5 ngày không tiêu, có dấu hiệu tăng nhãn áp và nguy cơ ngấm máu giác mạc.

III. CHỐNG CHỈ ĐỊNH

- Máu loãng tiền phòng hoặc máu tiền phòng đang có xu hướng tiêu tốt.

- Tình trạng toàn thân không cho phép phẫu thuật.

IV. CHUẨN BỊ

1. Người thực hiện

Bác sĩ chuyên khoa Mắt.

2. Phương tiện

Máy hiển vi phẫu thuật, bộ dụng cụ vi phẫu, kim 2 nòng, dung dịch rửa tiền phòng, chỉ 8-0, 10-0...

3. Người bệnh

Theo quy định chung.

- Khai thác lý do khám: do chấn thương hay tự nhiên, diễn biến của bệnh trước khi đến khám, đã điều trị gì và kết quả.

- Khám và đánh giá đầy đủ các tổn thương phối hợp: mi, kết mạc, giác mạc, củng mạc.

- Chụp Xquang khi nghi ngờ có dị vật trong nhãn cầu, chụp không chuẩn bị và có chuẩn bị, siêu âm và điện võng mạc khi có thể được.

- Khám và ghi chép chấn thương phối hợp và toàn thân.

- Giải thích rõ cho người bệnh về tiên lượng bệnh, mục đích của phẫu thuật và các biến chứng có thể gặp trong và sau phẫu thuật.

4. Hồ sơ bệnh án

Theo quy định chung.

CÁC BƯỚC TIẾN HÀNH

1. Kiểm tra hồ sơ

2. Kiểm tra người bệnh

3. Thực hiện kỹ thuật

3.1. Vô cảm

- Gây mê với trẻ em và người không có khả năng phối hợp.

- Gây tê đối với người lớn.

3.2. Tiến hành phẫu thuật

- Cố định mi bằng vành mi tự động hoặc đặt chỉ 2 mi để bộc lộ nhãn cầu.

- Cố định cơ trực trên.

- Mở vào nhãn cầu:

+ Tạo vạt kết mạc và đốt cầm máu củng mạc.

+ Rạch giác củng mạc rìa. Độ rộng của đường mở vào nhãn cầu tùy thuộc vào độ lớn của khối máu cục, trung bình là 6mm.

+ Dùng kim hai nòng rửa tiền phòng hoặc bơm chất nhầy để đẩy toàn bộ khối máu cục ra ngoài qua đường rạch giác mạc rìa.

+ Khâu đóng đường rạch vào nhãn cầu bằng chỉ 10-0.

+ Tái tạo tiền phòng bằng dung dịch ringer lactat hay bóng khí hoặc nhầy tùy từng trường hợp.

+ Tiêm kháng sinh và corticoid cạnh nhãn cầu hoặc dưới kết mạc.

+ Tra mỡ kháng sinh, băng mắt.

VI. THEO DÕI

Kháng sinh toàn thân và tại chỗ.

VII. XỬ TRÍ TAI BIẾN

1. Chảy máu trong phẫu thuật

Là biến chứng hay gặp

- Nguyên nhân:

- + Do hút lõi kéo vào móng mắt đặc biệt chân móng mắt.
- + Do cục máu đông chưa được hình thành chắc chắn.
- Xử trí:
- + Dừng hút.
- + Bơm tiền phòng dung dịch adrenalin 0,1% hòa loãng với dung dịch ringer lactat tỷ lệ 1/3 và /hoặc bơm bóng hơi to vào tiền phòng hoặc bơm nhầy vào tiền phòng.
- + Nếu máu vẫn không ngừng chảy, có thể ngừng phẫu thuật, khâu đóng mép phẫu thuật, chờ đợi cho đến khi cục máu đông được hình thành chắc chắn rồi rửa lại máu tiền phòng một hôm khác.

2. Chấn thương thể thủy tinh

- Nguyên nhân: do đầu kim 2 nòng chạm vào thủy tinh thể làm rạn bao thủy tinh thể gây đục thể thủy tinh, đứt dây chằng Zinn gây lệch thể thủy tinh.
- Xử trí: không nên lấy thể thủy tinh ngay lập tức trong trường hợp này.

3. Thoát dịch kính

- Nguyên nhân: dịch kính thoát ra tiền phòng do chấn thương hoặc do thao tác phẫu thuật.
- Xử trí:
- + Bơm hơi tiền phòng kết hợp với các thuốc co đồng tử nhằm đẩy dịch kính trở về buồng dịch kính.
- + Trường hợp không thể tái tạo được tiền phòng do khối dịch kính thoát ra tiền phòng lớn, cắt dịch kính bằng cách dùng bông cuốn ấn nhẹ vào mép phẫu thuật và cắt bằng kéo Vannas.

4. Nát móng mắt

- Nguyên nhân: do đầu kim 2 nòng hút vào móng mắt.
- Xử trí: cần chú ý quan sát đầu kim 2 nòng khi rửa hút, cố gắng bảo tồn móng mắt tối đa.

5. Phản ứng viêm màng bồ đào

- Nguyên nhân: có thể do chính bản thân chấn thương, do máu hoặc do phẫu thuật.
- Xử trí: điều trị như các trường hợp viêm màng bồ đào nói chung.

6. Tăng nhãn áp sau phẫu thuật

- Nguyên nhân:
- + Do xuất huyết tiền phòng tái phát.
- + Do hồng cầu hoặc các mảnh vụn của tế bào viêm gây bít tắc tại vùng bè hoặc do nghẽn bóng hơi.
- + Tăng nhãn áp do các biến đổi của góc tiền phòng sau chấn thương (thường xuất hiện muộn).
- Xử trí:
- + Điều trị nội khoa hạ nhãn áp (nhóm ức chế men chuyển hoặc chẹn dòng α , β giao cảm).
- + Trường hợp tăng nhãn áp không đáp ứng với điều trị nội khoa, có thể phải can thiệp bằng phẫu thuật cắt bè củng giác mạc.

7. Chảy máu tái phát sau rửa máu tiền phòng

- Nguyên nhân:
- + Do rửa máu tiền phòng quá sớm khi cục máu đông chưa được hình thành chắc chắn.
- + Người bệnh có xuất huyết dịch kính kèm theo.

- + Người bệnh đang được dùng các thuốc chống đông máu.
- Khi chảy máu kéo dài cần tìm nguyên nhân và xử trí.

PHẪU THUẬT THỂ THỦY TINH SA TIỀN PHÒNG

I. ĐẠI CƯƠNG

Phẫu thuật lấy thể thủy tinh sa tiền phòng là phương pháp lấy bỏ thể thủy tinh phục hồi giải phẫu của tiền phòng, tránh biến chứng.

II. CHỈ ĐỊNH

Thể thủy tinh sa tiền phòng.

III. CHỐNG CHỈ ĐỊNH

Tình hình toàn thân không cho phép phẫu thuật.

IV. CHUẨN BỊ

1. Người thực hiện

Bác sĩ chuyên khoa Mắt

2. Phương tiện

- Máy hiển vi phẫu thuật.
- Bộ dụng cụ vi phẫu, kim chỉ không tiêu 9-0, 10-0.
- Máy cắt dịch kính (nếu có).

3. Người bệnh

- Khám toàn thân và các xét nghiệm theo quy định.
- Hạ nhãn áp trong trường hợp đã có biến chứng tăng nhãn áp.
- Người bệnh được tư vấn trước phẫu thuật.

4. Hồ sơ bệnh án

Theo quy định chung của Bộ Y tế.

V. CÁC BƯỚC TIẾN HÀNH

1. Kiểm tra hồ sơ

2. Kiểm tra người bệnh

3. Thực hiện kỹ thuật

3.1. Vô cảm

- Trẻ em: gây mê.
- Người lớn: gây tê tại chỗ bằng thuốc tê cạnh nhãn cầu.

3.2. Thực hiện kỹ thuật

3.2.1. Thể thủy tinh còn trong

Trên người trẻ (< 45 tuổi) có thể cắt thủy tinh thể lệch qua vùng rìa và cắt dịch kính trước.

- Mở vùng rìa giác mạc 2 vị trí phía 2 giờ, 10 giờ: vị trí giờ đặt kim nước tiền phòng để duy trì áp lực nội nhãn ổn định trong suốt thời gian phẫu thuật, vị trí 10 giờ đặt đầu cắt dịch kính.
- Tiến hành cắt thủy tinh thể với tốc độ cắt chậm 600 - 800 lần/phút, áp lực hút cao 300 - 400mmHg, vừa cắt vừa hút giữ để chất thể thủy tinh không rơi vào dịch kính.

- Rửa sạch dịch kính trong tiền phòng và diện đồng tử, tránh kẹt dịch kính vào mép phẫu thuật. Có thể kiểm tra bằng cách bơm dung dịch hydrocortison vào tiền phòng không thấy bám dịch kính, đồng tử tròn đều, hoặc bơm bóng khí tiền phòng, bóng khí tròn đầy.

- Bơm phù mép phẫu thuật hoặc khâu giác mạc chỉ 10/0 nếu mép phẫu thuật chưa kín.

- Kết thúc phẫu thuật. Tiêm kháng sinh và chống viêm. Băng kín mắt phẫu thuật.

3.2.2. *Thể thủy tinh đục có nhân cứng*

- Mở kết mạc sát rìa.

- Rửa giác mạc rìa mở tiền phòng 120-140°, tùy theo kích thước thủy tinh thể. Có thể bơm chất nhầy bảo vệ nội mô giác mạc.

- Lấy thể thủy tinh trong bao.

- Rửa dịch kính tại mép phẫu thuật, khâu đóng tạm thời mép phẫu thuật bằng chỉ nylon 10-0.

- Đặt đường nước truyền vào tiền phòng bằng kim đầu tù và rửa sạch dịch kính trong tiền phòng bằng đầu rửa dịch kính. (Kiểm tra sạch dịch kính tại mép phẫu thuật và tiền phòng).

- Khâu bổ sung giác mạc bằng chỉ 10-0.

- Kết thúc phẫu thuật: dùng kháng sinh và kháng viêm, băng kín mắt phẫu thuật.

VI. THEO DÕI SAU PHẪU THUẬT

- Thay băng, theo dõi hàng ngày cho đến khi xuất viện

- Phát hiện và xử lý các biến chứng có thể xảy ra

+ Tại mắt

• Tình trạng giác mạc.

• Tình trạng tiền phòng.

• Viêm nhiễm, xuất huyết.

• Nhãn áp.

+ Toàn thân: mạch, huyết áp, nhiệt độ.

- Người bệnh có thể xuất viện sau 2 - 3 ngày nếu không có biến chứng, theo dõi ngoại trú sau 1 tuần, 2 tuần, 1 tháng, 3 tháng.

VII. TAI BIẾN VÀ XỬ LÝ

1. Trong phẫu thuật

- Kẹt dịch kính: cần rửa sạch dịch kính tại mép phẫu thuật và tiền phòng.

- Xuất huyết tiền phòng: rửa sạch máu tiền phòng, bơm bóng hơi đầy tiền phòng tránh chảy máu tái phát.

2. Sau phẫu thuật

- Xuất huyết tiền phòng, nội nhãn: điều trị tiêu máu.

- Phù nề giác mạc: giảm phù nề (tra nước muối 5%)

- Viêm màng bồ đào: chống viêm bằng kháng sinh và corticoid, tra atropin dẫn đồng tử.

- Tăng nhãn áp: hạ nhãn áp bằng thuốc hoặc phẫu thuật.

- Tiền phòng nông hoặc xẹp: xử lý theo nguyên nhân, băng ép, uống nước (nếu nhãn áp không cao).

- Hở mép phẫu thuật: khâu lại mép phẫu thuật.

- Bong hắc mạc: tiêm tĩnh mạch glucose 30%, nếu sau 8 - 10 ngày không tái tạo thì bơm hơi tiền phòng, tháo dịch hắc mạc.

PHẪU THUẬT LẤY THỂ THỦY TINH SA VÀO DỊCH KÍNH

I. ĐẠI CƯƠNG

Lấy thể thủy tinh sa vào dịch kính là phẫu thuật phối hợp lấy thể thủy tinh và cắt dịch kính nhằm điều trị, đề phòng các biến chứng và phục hồi chức năng.

II. CHỈ ĐỊNH

- Sa thể thủy tinh vào dịch kính do chấn thương có thể kèm biến chứng: tăng nhãn áp, viêm màng bồ đào, bong võng mạc ...
- Sa thể thủy tinh bệnh lý.

III. CHỐNG CHỈ ĐỊNH

- Tình trạng toàn thân không cho phép phẫu thuật.
- Viêm nhiễm khác của mắt như viêm kết mạc, loét giác mạc.

IV. CHUẨN BỊ

1. Người thực hiện

Bác sĩ chuyên khoa Mắt

2. Phương tiện

- Bộ dụng cụ vi phẫu lấy thể thủy tinh.
- Máy cắt dịch kính, máy Phaco và dụng cụ hỗ trợ cho phẫu thuật cắt dịch kính.
- Kim chỉ thẳng, thể thủy tinh treo khi có chỉ định treo thể thủy tinh kết hợp.

3. Người bệnh

Cần giải thích thật kỹ cho người bệnh hiểu phẫu thuật phức tạp có nhiều biến chứng.

4. Hồ sơ bệnh án

Theo quy định chung của Bộ Y tế.

V. CÁC BƯỚC TIẾN HÀNH

1. Kiểm tra hồ sơ

2. Kiểm tra người bệnh

3. Thực hiện kỹ thuật

3.1. Vô cảm

Gây tê với người lớn, gây mê với trẻ em.

3.2. Các kỹ thuật cắt dịch kính và lấy thể thủy tinh

3.2.1. Kỹ thuật cắt dịch kính và thể thủy tinh trong buồng dịch kính

- Chỉ định khi thể thủy tinh chưa có nhân cứng.
- Đặt vành mi tự động.
- Phẫu tích kết mạc rìa phía mũi và thái dương, mở kết mạc thái dương rộng hơn.
- Kiểm tra kim nước có thông tốt không và đuổi hết bóng khí trong dây truyền dịch.

- Mở ba đường vào dịch kính: đánh dấu vị trí chọc củng mạc cách rìa 3mm. Hướng dao chọc củng mạc vuông góc với thành nhãn cầu. Đầu tiên, chọc củng mạc vị trí đặt kim nước thường đặt kim truyền nước ở vị trí 8 giờ đối với mắt phải và 4 giờ đối với mắt trái. Dùng kẹp phẫu tích kết mạc kiểm tra, nhìn rõ kim nước nằm trong buồng dịch kính mới mở nước. Tiếp tục mở 2 đường củng mạc còn lại vị trí 2 giờ và 10 giờ để đặt đèn nội nhãn và đầu cắt dịch kính.
- Cắt một phần dịch kính trung tâm với áp lực hút 200mmHg và tốc độ cắt 1300 - 1500 lần/phút.
- Làm bong dịch kính sau bằng cách đặt đầu cắt dịch kính sát gai thị chỉ dùng áp lực hút 300 - 400mmHg, không dùng chế độ cắt.
- Cắt dịch kính sạch từ phía đường vào của đầu CDK lần lượt theo chiều kim đồng hồ hoặc ngược chiều kim đồng hồ tùy phẫu thuật viên.
- Cắt thể thủy tinh bằng cách hút thể thủy tinh sa lệch vào đầu cắt dịch kính nâng thể thủy tinh xa võng mạc vừa hút và cắt phối hợp với áp lực hút 400mmHg, tốc độ cắt thấp 800 - 1000/ phút.
- Ấn ngoài củng mạc để cắt sạch thêm dịch kính chu biên do người phụ dùng dụng cụ ấn củng mạc từ phía ngoài nhãn cầu.
- Lấy những mảnh thể thủy tinh rơi trên võng mạc bằng cách dùng đầu cắt hút nhẹ.
- Khâu các vết mở củng mạc ở Pars plana, khâu kết mạc chỉ vicryl 7-0.

3.2.2. Kỹ thuật cắt dịch kính lấy thể thủy tinh có nhân cứng

- Cắt dịch kính ba đường qua Pars plana đến khi sạch dịch kính (như trên) đảm bảo cắt sạch dịch kính để tránh co kéo dịch kính - võng mạc gây rách võng mạc trong thì phaco thể thủy tinh.
- Dùng đèn lạnh nội nhãn đỡ dưới thể thủy tinh không để thể thủy tinh rơi trở lại buồng dịch kính.
- Dùng đầu phaco typ chuyên dụng không có lớp áo silicon bên ngoài, có đặc điểm là nhỏ và dài hơn đầu typ tiêu chuẩn. Nếu không có đầu phaco chuyên dụng cũng có thể dùng đầu phaco tiêu chuẩn. Đưa đầu phaco vào qua đường mở củng mạc tại vị trí Pars plana, đưa thể thủy tinh sa lệch lên khoang dịch kính trước hoặc lên sau diện đồng tử để tán nhuyễn thể thủy tinh sa lệch bằng năng lượng siêu âm. Hạn chế tối thiểu năng lượng siêu âm trong buồng dịch kính, có thể sử dụng đầu đèn nội nhãn để giữ và điều khiển khối nhân thể thủy tinh.
- Có thể sử dụng perfluorocarbon lỏng bơm vào buồng dịch kính giúp nâng thể thủy tinh lên khỏi võng bảo vệ võng mạc trước tác dụng của sóng siêu âm. Nên áp dụng trong những trường hợp phức tạp, ví dụ như có biến chứng bong võng mạc kèm theo sa thể thủy tinh.
- Dùng đầu phaco với năng lượng thấp, hoặc đầu cắt dịch kính để hút sạch những mảnh nhân nhỏ.
- Kiểm tra và xử lý các tổn thương võng mạc chu biên (nếu có) bằng laser, lạnh đông hoặc ấn độn củng mạc. Tùy từng trường hợp có thể treo thể thủy tinh nhân tạo nếu không có biến chứng võng mạc.
- Rút dụng cụ phẫu thuật, đóng các đường vào nội nhãn. Khâu phục hồi củng mạc, kết mạc bằng chỉ vicryl 7-0.
- Kết thúc phẫu thuật. Dùng kháng sinh và kháng viêm, băng kín mắt phẫu thuật.

3.2.3. Trường hợp thể thủy tinh sa lệch quá cứng, nhân nâu đen

- Nếu nhân thể thủy tinh sa lệch vào dịch kính quá cứng, nhân nâu đen, phaco thể thủy tinh trong buồng dịch kính rất khó khăn và nhiều biến chứng.
- Trong trường hợp này, phẫu thuật viên cần cân nhắc chỉ định và có thể áp dụng kỹ thuật cắt sạch dịch kính sau đó đưa nhân thể thủy tinh lên tiền phòng, mở giác mạc rìa lấy nhân thể thủy tinh ra như kỹ thuật lấy thể thủy tinh cứng trong tiền phòng.

VI. THEO DÕI

Theo dõi hậu phẫu, dùng kháng sinh toàn thân và tại chỗ.

VII. XỬ LÝ BIẾN CHỨNG

1. Biến chứng trong phẫu thuật

1.1. Bong hắc mạc

- Nguyên nhân: do kích thước đường mở vào nội nhãn không đủ rộng hoặc không hết lớp có thể gây bong thể mi hoặc tách lớp nền dịch kính.

- Xử trí: đặt dao chọc ở vị trí mở cùng mạc đối diện tách hết lớp đến khi nhìn thấy đầu kim truyền dịch trong dịch kính.

1.2. Kẹt dịch kính võng mạc vào vết phẫu thuật

- Nguyên nhân: biến chứng này thường gặp khi rút các dụng cụ phẫu thuật ra khỏi buồng dịch kính mà áp lực trong buồng dịch kính cao đã đẩy dịch nội nhãn thoát ra ngoài kéo theo cả dịch kính, và /hoặc võng mạc bong tại vị trí tương ứng đường chọc cùng mạc.

- Để tránh biến chứng này, cắt sạch dịch kính xung quanh đường mở vào nội nhãn đồng thời đường truyền dịch cần được ngắt tạm thời khi rút dụng cụ qua khỏi buồng dịch kính.

1.3. Xuất huyết dịch kính

- Nguyên nhân chính gây xuất huyết dịch kính trong phẫu thuật là do cắt hoặc chạm phải các mạch máu võng mạc, do cắt hoặc chạm vào võng mạc, vào các mạch máu của mống mắt, thể mi.

- Xử trí: trước hết cần nâng cao áp lực nội nhãn bằng cách nâng cao chai dịch truyền, bơm adrenalin hoặc trao đổi khí dịch. Nếu máu vẫn tiếp tục chảy dù áp lực đường truyền nước đã được nâng cao, có thể sử dụng điện đông nội nhãn, áp trực tiếp lên mạch máu đang chảy để cầm máu. Trong một số trường hợp xuất huyết dịch kính không thể kiểm soát, có thể bơm perfluorocarbon lỏng vào buồng dịch kính để khống chế chảy máu.

1.4. Rách võng mạc, bong võng mạc

- Nguyên nhân: do đầu cắt dịch kính chạm võng mạc, do co kéo của dịch kính ở vùng nền lên vùng võng mạc chu biên trong quá trình cắt dịch kính, khi đưa dụng cụ vào hoặc rút dụng cụ ra khỏi dịch kính.

- Xử trí: trao đổi khí dịch, tạo sẹo dính hắc võng mạc bằng laser hoặc lạnh đông.

2. Biến chứng hậu phẫu

2.1. Phù giác mạc

- Nguyên nhân: có nhiều yếu tố tác động vào việc hình thành các biến chứng giác mạc như: thời gian phẫu thuật kéo dài, áp lực nội nhãn, các chất ứ đọng nội nhãn.

- Xử trí: chống viêm, hạ nhãn áp (nếu có nhãn áp cao).

2.2. Viêm màng bồ đào

- Nguyên nhân: do chấn thương phẫu thuật, chạm mống mắt nhiều hoặc có xuất huyết nội nhãn.

- Xử trí: chống viêm, tiêu máu, dẫn đồng tử.

PHẪU THUẬT CẮT THỂ THỦY TINH VÀ DỊCH KÍNH SAU CHẤN THƯƠNG

I. ĐẠI CƯƠNG

Phẫu thuật cắt thể thủy tinh và dịch kính sau chấn thương nhằm loại trừ thể thủy tinh vỡ và dịch kính tiền phòng để hồi phục giải phẫu và tránh biến chứng.

II. CHỈ ĐỊNH

- Đục vỡ thể thủy tinh, rách bao sau, có dịch kính ở tiền phòng.

- Sốt chất thể thủy tinh lẫn dịch kính sau phẫu thuật cấp cứu.

III. CHỐNG CHỈ ĐỊNH

- Thể thủy tinh quá cứng.
- Tình trạng toàn thân không cho phép phẫu thuật.

IV. CHUẨN BỊ

1. Người thực hiện

Bác sĩ chuyên khoa Mắt nắm vững kỹ thuật vi phẫu.

2. Phương tiện

- Máy cắt dịch kính, kính hiển vi phẫu thuật.
- Bộ dụng cụ vi phẫu thuật.
- Kim chỉ thẳng để cố định thể thủy tinh nhân tạo khi có chỉ định kết hợp.

3. Người bệnh

- Khám mắt toàn diện: theo mẫu chung.
- Người bệnh được tư vấn trước phẫu thuật.

4. Hồ sơ bệnh án

Theo quy định chung về phẫu thuật mắt của Bộ Y tế.

V. CÁC BƯỚC TIẾN HÀNH

1. Kiểm tra hồ sơ

2. Kiểm tra người bệnh

3. Thực hiện kỹ thuật

3.1. Vô cảm

- Trẻ em: gây mê.
- Người lớn: gây tê.

3.2. Kỹ thuật cắt thể thủy tinh đục võ có thoát dịch kính

- Rạch giác mạc ở vị trí 10 giờ và 2 giờ, rộng 2mm.
- Cho kim nước đầu tù vào tiền phòng, mở nước chảy vào tiền phòng.
- Cho đầu cắt vào tiền phòng. Máy cắt thường để ở lực hút thấp (200 - 300mmHg), tốc độ cắt trung bình khoảng 500 - 600 lần/phút.
- Cắt và hút sạch chất nhân, dịch kính ở tiền phòng. Cắt dịch kính phía trước.
- Kiểm tra lại xem có sót chất thể thủy tinh dưới mống mắt không.
- Khâu giác mạc. Bơm hơi tiền phòng. Tiêm kháng sinh dưới kết mạc.

VI. THEO DÕI

- Hậu phẫu thường quy.
- Tra kháng sinh phổ rộng, kết hợp corticoid liều thấp trong 7 - 10 ngày.
- Uống thuốc giảm phù, có thể phối hợp kháng sinh toàn thân.

VII. TAI BIẾN VÀ XỬ LÝ TAI BIẾN

1. Trong phẫu thuật

- Cắt vào mống mắt: chảy máu ở tiền phòng: ngừng cắt, nâng chai nước lên cao, điều chỉnh lại lực hút của máy cắt dịch kính.

- Xẹp tiền phòng: dừng lại không hút nữa, chờ tái tạo tiền phòng.

- Chất nhân rơi vào dịch kính: nếu nhiều phải phẫu thuật cắt thể thủy tinh, dịch kính qua Pars plana để lấy chất nhân (xem bài cắt dịch kính qua Pars plana).

2. Sau phẫu thuật

- Phản ứng viêm màng bồ đào: điều trị chống viêm màng bồ đào.

- Sốt chất nhân: nếu chất nhân còn ít có thể tự tiêu, nếu chất nhân còn nhiều phải cắt thể thủy tinh bổ sung.

- Xuất huyết nội nhãn: thuốc tiêu máu.

- Tăng nhãn áp: thuốc hạ nhãn áp (uống và tra).

PHẪU THUẬT GIẢM ÁP HÓC MẮT

I. ĐẠI CƯƠNG

Phẫu thuật giảm áp hóc mắt nhằm hạ áp lực trong hóc mắt tránh biến chứng chèn ép nhãn cầu và thần kinh.

II. CHỈ ĐỊNH

Lòe mắt có biểu hiện tổn thương thị thần kinh do chèn ép, có hồ giác mạc.

III. CHỐNG CHỈ ĐỊNH

Tình trạng toàn thân không cho phép phẫu thuật.

IV. CHUẨN BỊ

1. Người thực hiện

Bác sĩ chuyên khoa Mắt.

2. Phương tiện

- Bộ dụng cụ phẫu thuật hóc mắt.

- Đèn phẫu thuật, tốt nhất là sử dụng đèn đeo trán.

- Dao điện.

- Kính lúp phẫu thuật.

- Thuốc tê: tê tại chỗ bằng thuốc tê.

3. Người bệnh

- Giải thích cẩn thận trước phẫu thuật, tránh xì mũi sau phẫu thuật.

- Thuốc an thần trước phẫu thuật.

- Dặn nhịn ăn để gây mê toàn thân khi cần.

4. Hồ sơ bệnh án

Theo quy định của Bộ Y tế

V. CÁC BƯỚC TIẾN HÀNH

1. Kiểm tra hồ sơ

2. Kiểm tra người bệnh

3. Tiến hành phẫu thuật

3.1. Vô cảm

Gây mê toàn thân phối hợp với gây tê tại chỗ để giảm đau và giảm chảy máu.

3.2. Tiến hành phẫu thuật

- Rạch da cách bờ mi dưới khoảng 4mm có phối hợp với mở hay không mở góc ngoài.
- Nếu đi qua đường kết mạc mở kết mạc cùng đồ mi dưới có kết hợp mở hay không mở góc ngoài.
- Phẫu tích qua vách ngăn bộc lộ mỡ hốc mắt.
- Lấy bớt tổ chức mỡ hốc mắt, chú ý tránh làm tổn thương các cơ vận nhãn.
- Phẫu tích xuống dưới đến thành xương bờ dưới hốc mắt.
- Dùng dao 15 hoặc dao điện rạch màng xương ở bờ thành dưới hốc mắt.
- Dùng dụng cụ tách màng xương thành dưới và thành trong hốc mắt.
- Mở xương thành dưới và thành trong bằng kim hoặc kẹp phẫu tích gặm xương, chú ý không làm tổn thương thần kinh dưới ổ mắt chạy dọc 1/3 ngoài và 2/3 trong ở thành dưới sàn hốc mắt để tránh rối loạn cảm giác sau phẫu thuật.
- Khâu lại da mi bằng chỉ 6-0 prolene hoặc nylon nếu đi qua đường da.
- Khâu phục hồi góc ngoài nếu có mở góc ngoài.
- Tra mỡ kháng sinh và băng mắt, nếu có điều kiện sử dụng băng đá lạnh.

VI. THEO DÕI

1. Tại mắt

- Theo dõi thị lực, nhãn áp, phản xạ đồng tử, đáy mắt.
- Vận nhãn, song thị.
- Tình trạng sưng nề của mi, hốc mắt.

2. Tại mũi xoang

- Dẫn người bệnh không xì mũi.
- Theo dõi chảy dịch ở mũi.

3. Toàn thân

Toàn trạng chung: mạch, nhiệt độ, huyết áp.

VII. TAI BIẾN VÀ XỬ LÝ

- Tổn thương cơ chéo dưới: trong quá trình phẫu thuật xương cần đưa màng xương và tổ chức hốc mắt lên trên xa vùng phẫu thuật để tránh tổn thương cơ chéo dưới. Xử lý biến chứng bằng phẫu thuật lác thì hai.
- Tổn thương thần kinh dưới ổ mắt: theo dõi sau phẫu thuật, rối loạn cảm giác có thể phục hồi.
- Khi vào thành trong chú ý lấy xương dưới động mạch sàng trước và động mạch sàng sau tránh chảy máu và tránh vỡ lá sàng.
- Khi ra sau chú ý khi vào xoang bướm tránh biến chứng rất nguy hiểm là gây tổn thương động mạch cảnh
- Chảy dịch não tủy: dùng kháng sinh toàn thân và theo dõi.

PHẪU THUẬT THÁO MÁU - MŨ HỐC MẮT

I. ĐẠI CƯƠNG

Phẫu thuật tháo máu, mũ hốc mắt nhằm loại bỏ máu mũ ra khỏi hốc mắt đặc biệt trong những trường hợp khối máu mũ này ở vị trí trong chớp cơ, chèn ép hệ mạch và thị thần kinh gây giảm thị lực, liệt đồng tử, tăng nhãn áp...

II. CHỈ ĐỊNH

Khối máu mũ có biểu hiện chèn ép thị thần kinh, hệ mạch trung tâm võng mạc, chèn ép nhãn cầu, gây tăng nhãn áp.

III. CHỐNG CHỈ ĐỊNH

Tình trạng toàn thân người bệnh quá nặng: hôn mê, rối loạn đông máu...

IV. CHUẨN BỊ

1. Người thực hiện

Bác sĩ chuyên khoa Mắt

2. Người bệnh

Người bệnh được giải thích trước phẫu thuật.

3. Phương tiện

- Bộ phẫu thuật: hốc mắt
- Ống thông dẫn lưu: dây truyền, lame cao su.

4. Hồ sơ bệnh án

Theo quy định của Bộ Y tế.

V. CÁC BƯỚC TIẾN HÀNH

1. Kiểm tra hồ sơ

2. Kiểm tra người bệnh

3. Thực hiện kỹ thuật

3.1. Vô cảm

Gây mê hoặc gây tê phối hợp với tiền mê, tốt nhất là gây mê.

3.2. Kỹ thuật thực hiện

Các đường tiếp cận hốc mắt đều có thể áp dụng tùy theo vị trí của khối máu dịch, ưu tiên chọn vùng thấp nhất và tránh tổn thương cho các cấu trúc giải phẫu.

3.2.1. Khối máu, mũ trước vách hốc mắt

Chích rạch phần thấp, phá rộng các thành của khối máu, mũ, rửa bằng huyết thanh mặn đẳng trương, đặt lame dẫn lưu, khâu cố định lame.

3.2.2. Khối máu mũ sau vách hốc mắt (septum)

Dùng các đường tiếp cận hốc mắt thông thường, đi trực tiếp vào khối máu mũ (đã xác định trên phim CT hoặc MRI), rò đường bằng kẹp phẫu tích đầu tù, nếu vào được khối máu mũ sẽ thấy máu đen hoặc mũ chảy ra, tách rộng kẹp phẫu tích để phá thành khối máu tụ hoặc khối áp xe, rửa bằng huyết thanh mặn đẳng trương, đặt dẫn lưu, khâu chân ống dẫn lưu.

3.2.3. Khối máu tụ đỉnh hốc mắt, trong chớp cơ

Cắt góc mắt phía ngoài và một phần dây chằng mi ngoài nhằm giảm áp lực cho nhãn cầu, mở kết mạc góc ngoài với hy vọng máu mũ thoát chảy tự nhiên.

VI. ĐIỀU TRỊ VÀ THEO DÕI SAU PHẪU THUẬT

- Theo dõi toàn thân: sốt, cảm giác đau nhức
- Theo dõi các triệu chứng cơ năng: thị lực, nhãn áp.
- Theo dõi lượng máu, mũ thoát qua dẫn lưu. Rút dẫn lưu sau 3-5 ngày
- Theo dõi máu, mũ tái phát hoặc tạo lỗ rò: bằng siêu âm, chụp phim kết hợp với lâm sàng, đặc biệt là với khối máu mũ dưới màng xương.
- Dùng kháng sinh theo kháng sinh đồ, chống viêm và giảm phù, hạ nhãn áp nếu cần.

PHẪU THUẬT CẮT BỎ U HỐC MẮT QUA THÀNH NGOÀI HỐC MẮT

I. ĐẠI CƯƠNG

Phẫu thuật cắt bỏ u hốc mắt qua thành ngoài hốc mắt là phương pháp phổ biến nhằm lấy các khối u sâu trong hốc mắt ở thành ngoài, trên ngoài hoặc dưới ngoài, những khối u nằm trong chóp cơ và là đường phối hợp với mở thành trong để lấy những khối u lớn ở thành trong.

II. CHỈ ĐỊNH

- U sâu thành ngoài hốc mắt.
- U trong chóp cơ.
- Phối hợp với mở thành trong để lấy những khối u lớn ở thành trong.

III. CHỐNG CHỈ ĐỊNH

- Có tình trạng toàn thân không cho phép phẫu thuật.
- U quá xâm lấn không còn chỉ định phẫu thuật.

IV. CHUẨN BỊ

1. Người thực hiện

Bác sĩ chuyên khoa Mắt.

2. Phương tiện

- Bộ dụng cụ phẫu thuật hốc mắt.
- Đèn phẫu thuật, tốt nhất là sử dụng đèn đeo trán.
- Dao điện.
- Kính lúp phẫu thuật.
- Thuốc tê: thuốc tê có pha epinephrin.

3. Người bệnh

Giải thích cho người bệnh và gia đình cẩn thận trước phẫu thuật.

4. Hồ sơ bệnh án

Theo quy định của Bộ Y tế.

V. CÁC BƯỚC TIẾN HÀNH

1. Kiểm tra hồ sơ

2. Kiểm tra người bệnh

3. Thực hiện kỹ thuật

3.1. Vô cảm

Gây mê toàn thân phối hợp với gây tê tại chỗ để giảm đau và giảm chảy máu.

3.2. Tiến hành phẫu thuật

- Rạch da theo một đường cong, bắt đầu từ ngang cung mày kéo xuống dưới ngang phần giữa hốc mắt rồi ra sau cách góc ngoài 1,5cm, đường rạch có chiều dài khoảng 3cm.
- Phẫu tích xuống dưới đến thành ngoài hốc mắt.
- Tách màng xương thành ngoài và dây chằng mi ngoài, bộc lộ xương thành ngoài hốc mắt.
- Dùng khoan hoặc cưa xương để cắt bờ xương thành ngoài hốc mắt, lấy tạm thời xương thành ngoài ra và bảo quản trong dung dịch sinh lý để phục hồi thành xương sau khi lấy khối u.
- Có thể mở rộng phần sau của xương thành ngoài bằng khoan hoặc kim gặm xương tùy thuộc vào vị trí của khối u.
- Phẫu tích vào hốc mắt để lấy khối u hốc mắt. Tùy thuộc vào bản chất và vị trí của khối u như u tuyến lệ, u mạch thể hang mà bộc lộ và bóc tách lấy khối u tránh đụng chạm vào các cơ vận nhãn, nhãn cầu và thị thần kinh.
- Phục hồi thành xương sau phẫu thuật bằng chỉ 4-0 prolén.
- Khâu phủ màng xương bằng chỉ 5-0 vicryl.
- Khâu lại da bằng chỉ -0 prolén hoặc nilon.
- Tra mỡ kháng sinh và băng mắt, nếu có điều kiện sử dụng băng đá lạnh.

VI. THEO DÕI

1. Tại mắt

Theo dõi thị lực, nhãn áp, phản xạ đồng tử, đáy mắt, song thị, vận nhãn, tình trạng sưng nề của mi, hốc mắt.

2. Toàn thân

Toàn trạng chung: mạch, nhiệt độ, huyết áp.

VII. TAI BIẾN VÀ XỬ LÝ

- Tổn thương cơ vận nhãn: nên luôn một sợi chỉ kéo để tránh tổn thương cơ vận nhãn. Xử lý biến chứng bằng phẫu thuật lác thì hai.
- Xuất huyết và tụ máu hốc mắt: đặt dẫn lưu.
- Tổn thương thị thần kinh: nguy cơ xảy ra đối với những khối u nằm sâu gần đỉnh hốc mắt, chèn ép thị thần kinh do xuất huyết trong và sau phẫu thuật. Xử trí theo nguyên nhân như bộc lộ tốt tránh tổn thương thị thần kinh, đặt dẫn lưu nếu chảy máu.

PHẪU THUẬT NẠO VẾT TỔ CHỨC HỐC MẮT

I. ĐẠI CƯƠNG

Phẫu thuật nạo vét tổ chức hốc mắt là phẫu thuật nhằm lấy hết tổ chức ung thư trong hốc mắt kể cả nhãn cầu.

II. CHỈ ĐỊNH

- Ung thư mi mắt lan vào hốc mắt.
- Ung thư hốc mắt.
- Ung thư từ nhãn cầu xâm lấn hốc mắt (ung thư nguyên bào võng mạc).

III. CHỐNG CHỈ ĐỊNH

Tình trạng toàn thân không cho phép phẫu thuật.

IV. CHUẨN BỊ

1. Người thực hiện

Bác sĩ chuyên khoa Mắt.

2. Phương tiện

- Bộ dụng cụ phẫu thuật hốc mắt.
- Dao điện, máy hút.
- Chuẩn bị máu để truyền.

3. Người bệnh

- Chụp phim Xquang, tốt nhất là chụp CT để xác định tổn thương u và tổn thương xương hốc mắt.
- Các xét nghiệm theo quy định.
- Chụp phổi, siêu âm gan nếu cần thiết.
- Người bệnh và người nhà được giải thích kỹ về bệnh, tiên lượng, phương pháp điều trị, thẩm mỹ sau phẫu thuật.

4. Hồ sơ bệnh án

Theo quy định của Bộ Y tế.

V. CÁC BƯỚC TIẾN HÀNH

1. Kiểm tra hồ sơ

2. Kiểm tra người bệnh

3. Thực hiện kỹ thuật

3.1. Vô cảm

Gây mê + gây tê hậu nhãn cầu.

3.2. Tiến hành phẫu thuật

- Dùng dao hoặc dao điện cắt bỏ 2 mi theo bờ hốc mắt nếu có chỉ định cắt bỏ mi.
- Dùng kéo cong đầu tù cắt bỏ tổ chức hốc mắt và nhãn cầu.
- Lấy hết màng xương hốc mắt.
- Cầm máu bằng dao điện.
- Đặt gelaspon cầm máu.
- Đặt bấc ép cầm máu.
- Rút bấc sau 48 giờ.
- Làm xét nghiệm mô bệnh học để chẩn đoán xác định.

VI. THEO DÕI

- Theo dõi toàn thân trong 24 giờ: mạch, nhiệt độ, huyết áp.
- Theo dõi vết phẫu thuật.
- Kháng sinh toàn thân.

VII. XỬ LÝ TAI BIẾN

1. Trong phẫu thuật

- Thủng thành xương hốc mắt: cần cẩn thận có thể thủng vào sọ não.
- Chảy máu: cầm máu bằng dao điện

2. Sau phẫu thuật

Chảy máu: cầm máu (Băng ép, có thể phải chuyển lên phòng phẫu thuật để kiểm tra và cầm máu lại). Dùng các thuốc như cầm máu (như transamin tĩnh mạch).

PHẪU THUẬT VÁ DA TẠO CÙNG ĐỒ

I. ĐẠI CƯƠNG

Phẫu thuật vá da tạo cùng đồ là một trong những phương pháp điều trị cận cùng đồ để lấp mắt giả cho người bệnh.

II. CHỈ ĐỊNH

- Cận cùng đồ do thiếu tổ chức, sẹo co kéo.
- Đã được ghép da hoặc ghép niêm mạc nhưng vẫn còn thiếu tổ chức.

III. CHỐNG CHỈ ĐỊNH

- Người bệnh có tình trạng toàn thân không cho phép phẫu thuật.
- Cùng đồ quá sâu, cần phải tiến hành những phẫu thuật khác như ghép bì mỡ.
- Người bệnh bị các bệnh về da, bệnh tạo keo.

IV. CHUẨN BỊ

1. Người thực hiện

Bác sĩ chuyên khoa Mắt.

2. Phương tiện

- Bộ dụng cụ phẫu thuật hốc mắt.
- Đèn phẫu thuật.
- Dao điện.
- Kính lúp phẫu thuật.
- Khuôn mắt giả.
- Thuốc tê: có pha epinephrin.
- Thuốc mỡ kháng sinh tra mắt.

3. Người bệnh

- Giải thích cho người bệnh và gia đình cẩn thận trước phẫu thuật.
- Thuốc an thần trước phẫu thuật: dùng thuốc an thần tối trước khi phẫu thuật.
- Dặn người bệnh nhịn ăn để gây mê toàn thân khi có chỉ định gây mê.

4. Hồ sơ bệnh án

Theo quy định của Bộ Y tế.

V. CÁC BƯỚC TIẾN HÀNH

1. Kiểm tra hồ sơ

2. Kiểm tra người bệnh

3. Thực hiện kỹ thuật

3.1. Vô cảm

Gây tê hoặc gây mê toàn thân phối hợp với gây tê tại chỗ để giảm đau và giảm chảy máu.

3.2. Tiến hành phẫu thuật

- Tại mắt.

+ Phẫu tích cắt bỏ sẹo co kéo, mở ngang kết mạc cho vùng cùng đồ được rộng hơn, khe mi được rộng hơn, có thể đặt được khuôn mắt giả vào trong một cách dễ dàng.

+ Đốt cầm máu.

+ Đo kích thước của mảnh da cần lấy.

- Tại vùng lấy da.

+ Có thể lấy da sau tai, da mặt trong cánh tay, hõm xương đòn.

+ Vẽ mảnh da cần lấy.

+ Gây tê.

+ Rạch da bằng dao 15.

+ Phẫu tích lấy mảnh da ghép: nên lấy da toàn bộ chiều dày, có kích thước lớn hơn kích thước cần ghép 1 - 2mm.

+ Đốt cầm máu.

+ Khâu lại vết thương bằng chỉ 5-0 hoặc 6-0 prolene hoặc nylon.

- Ghép da vào vùng cùng đồ.

- Đặt mảnh ghép vào vị trí cần ghép.

- Khâu mảnh da ghép với mép kết mạc đã tách bằng chỉ 5-0 hoặc 6-0 vicryl.

- Đặt khuôn mắt giả (tốt nhất là khuôn trong và có lỗ để dịch có thể thoát ra, khuôn trong để có thể quan sát tình trạng mảnh ghép trong thời gian hậu phẫu).

- Nếu cần thiết có thể khâu cò mi tạm thời.

- Tra mỡ kháng sinh và băng mắt.

VI. THEO DÕI

1. Tại mắt

Tình trạng sưng nề của mi, hốc mắt.

Mảnh ghép: kiểm tra xem chỉ khâu mảnh ghép, theo dõi màu sắc mảnh ghép, khám xem mảnh ghép có bị thải loại, bị nhiễm trùng, hoại tử hay không.

Sau 7 đến 10 ngày có thể lấy khuôn ra.

2. Tại vị trí lấy da

Theo dõi tình trạng của vết thương, chỉ khâu, chảy máu, nhiễm trùng.

3. Toàn thân

Toàn trạng chung: mạch nhiệt độ, huyết áp.

VII. TAI BIẾN VÀ XỬ LÝ

- Nhiễm trùng vết phẫu thuật: sử dụng kháng sinh tại chỗ và toàn thân.

- Mảnh ghép không sống tốt: băng ép.

PHẪU THUẬT CẮT U MI

I. ĐẠI CƯƠNG

Phẫu thuật cắt u mi nhằm loại bỏ khối u mi và làm xét nghiệm mô bệnh học.

II. CHỈ ĐỊNH

- Khối u mi phát triển nhanh nghi ngờ ung thư hoặc được chẩn đoán lâm sàng là ung thư.
- Khối u mi lành tính ảnh hưởng chức năng và thẩm mỹ.

III. CHỐNG CHỈ ĐỊNH

- Khối u mi phát triển lan rộng và sâu vào hốc mắt.
- Tình trạng toàn thân không cho phép phẫu thuật.

IV. CHUẨN BỊ

1. Người thực hiện

Bác sĩ chuyên khoa Mắt.

2. Phương tiện

- Một bộ dụng cụ cắt u tạo hình.
- Thanh đũa nhựa, kim loại.
- Máy hút, dao điện.

3. Người bệnh

- Khám mắt toàn diện.
- Chụp Xquang phổi nếu là ung thư mi.
- Chụp hố mắt thẳng nghiêng phát hiện tổn thương xương hốc mắt nếu nghi ngờ.
- Kiểm tra hệ thống hạch trước tai, dưới hàm, toàn thân.
- Người bệnh được tư vấn trước phẫu thuật.

4. Hồ sơ bệnh án

Theo quy định của Bộ Y tế.

V. CÁC BƯỚC TIẾN HÀNH

1. Kiểm tra hồ sơ

2. Kiểm tra người bệnh

3. Thực hiện kỹ thuật

3.1. Vô cảm

- Trẻ em: gây mê.
- Người lớn: gây tê tại chỗ gây tê kết mạc.
- Kết hợp giảm đau trong khi phẫu thuật.

3.2. Kỹ thuật

3.2.1. U bờ mi (thường là nốt ruồi bờ mi)

- Đặt thanh đũa nhựa vào cùng đồ.
- Dùng dao cắt bỏ tổ chức u lấy tổ chức xét nghiệm mô bệnh học.
- Cầm máu nếu cần thiết.

- Khâu lại da hoặc nếu da mi thiếu có thể vá da trượt tại chỗ.

3.2.2. U mi vị trí trên trong hoặc trên ngoài (thường là u bì)

- Rạch da trực tiếp lên bề mặt khối u song song bờ mi. Chiều dài đường rạch tùy thuộc kích thước khối u.

- Bóc tách phễu tích lấy toàn bộ khối u.

- Khâu vết phẫu thuật: lớp trong khâu chỉ tiêu, lớp ngoài khâu chỉ không tiêu.

- Băng ép.

- Cắt chỉ da mi sau 7 ngày.

3.2.3. Kỹ thuật cắt ung thư mi

- Đặt thanh đèn nhựa vào cùng đồ kết mạc.

- Dùng dao điện cắt bỏ khối u cách bờ khối u 3 - 5mm.

- Cầm máu tại chỗ bằng dao điện.

- Rửa sạch vết phẫu thuật bằng dung dịch nước muối 0,9%.

- Xét nghiệm mô bệnh học tổ chức ung thư được cắt bỏ.

- Phục hồi vết thương mi, tạo hình mi có thể làm 1 thì hoặc 2 thì.

- Kết thúc phẫu thuật: băng ép.

VI. THEO DÕI

Kháng sinh toàn thân và tại chỗ.

VII. TAI BIẾN VÀ XỬ LÝ

1. Trong phẫu thuật

Chảy máu: cầm máu tại chỗ bằng nhiệt.

2. Sau phẫu thuật

Chảy máu vết phẫu thuật:

- Nếu chảy máu ít: băng ép và theo dõi.

- Nếu chảy máu nhiều: phải đốt cầm máu tại buồng phẫu thuật.

Nhiễm trùng vết phẫu thuật: sử dụng kháng sinh tại chỗ và toàn thân, rửa vết thương hàng ngày và theo dõi chặt chẽ.

PHẪU THUẬT SINH THIẾT U MI, HÓC MÁT

I. ĐẠI CƯƠNG

Phẫu thuật sinh thiết u mi, hóc mắt là lấy một phần tổ chức u làm xét nghiệm mô bệnh học để chẩn đoán bệnh.

II. CHỈ ĐỊNH

- Những khối u mi nghi ngờ là ung thư.

- Những khối u hóc mắt.

III. CHỐNG CHỈ ĐỊNH

Tình trạng toàn thân không cho phép phẫu thuật.

IV. CHUẨN BỊ

1. Người thực hiện

Bác sĩ chuyên khoa Mắt.

2. Phương tiện

- Đèn phẫu thuật, kính lúp phẫu thuật.
- Bộ dụng cụ phẫu thuật mi, hốc mắt, dao điện.
- Thuốc: thuốc tê có pha epinephrin.
- Hộp đựng bệnh phẩm có formol hoặc bouin.

3. Người bệnh

- Được giải thích cẩn thận trước phẫu thuật.
- An thần trước phẫu thuật.
- Dặn nhịn ăn để gây mê toàn thân trong trường hợp cần gây mê để sinh thiết.

4. Hồ sơ bệnh án

Theo quy định của Bộ Y tế.

V. CÁC BƯỚC TIẾN HÀNH

1. Kiểm tra hồ sơ

2. Kiểm tra người bệnh

3. Tiến hành phẫu thuật

3.1. Vô cảm

Gây tê tại chỗ hoặc gây mê toàn thân trong trường hợp cần thiết.

3.2. Các thi phẫu thuật

3.2.1. Đối với u mi

- Cắt một phần tổ chức u đường kính 3 - 5mm.
- Sinh thiết bản đồ trong trường hợp xác định độ lan tỏa của khối u.
- Bấm sinh thiết (punch biopsy).
- Cầm máu bằng nhiệt, nếu cần thiết phải khâu cầm máu.
- Băng ép.
- Ngâm tổ chức u vào dung dịch bảo quản.

3.2.2. Đối với u hốc mắt

- Chọc sinh thiết trong trường hợp khối u ở sâu.
- Tùy theo vị trí của khối u mà có các đường vào sinh thiết khác nhau, có thể qua da hoặc kết mạc nếu khối u ở trước. Mở góc ngoài hoặc thành ngoài nếu khối u ở thành ngoài, đi đường qua cực lệ nếu khối u thành trong.
- Sau khi tiếp cận được khối u lấy một mảnh tổ chức kích thước 3 - 5mm để làm bệnh phẩm.

VI. THEO DÕI

1. Tại chỗ

Tình trạng chảy máu.

2. Tại mắt

Theo dõi thị lực, nhãn áp, phản xạ đồng tử, đáy mắt, song thị, tình trạng sưng nề của mi, hốc mắt.

3. Toàn thân

Toàn trạng chung: mạch, nhiệt độ, huyết áp.

VII. TAI BIẾN VÀ XỬ LÝ

- Chảy máu: băng ép, đốt cầm máu.

- Tổn thương cơ vận nhãn.

- Xuất huyết và tụ máu hốc mắt: đặt dẫn lưu.

- Tổn thương thị thần kinh: nguy cơ xảy ra đối với những khối u nằm sâu gần đỉnh hốc mắt, chèn ép thị thần kinh do xuất huyết trong và sau phẫu thuật. Xử trí theo nguyên nhân như bộc lộ tốt tránh tổn thương thị thần kinh, đặt dẫn lưu nếu chảy máu.

PHẪU THUẬT TẠO HÌNH MI MẮT

I. ĐẠI CƯƠNG

Phẫu thuật tạo hình mi mắt là kỹ thuật nhằm phục hồi chức năng và giải phẫu của mi mắt sau khi cắt bỏ các khối u mi, khuyết mi bẩm sinh hoặc sau chấn thương.

II. CHỈ ĐỊNH

- Khuyết mi mắt (một phần hay toàn bộ mi, khuyết một mi trên hay một mi dưới, khuyết cả hai mi mắt).

- Biến dạng mi (lật mi, quặm mi...).

III. CHỐNG CHỈ ĐỊNH

- Khi có tình trạng nhiễm khuẩn tại chỗ.

- Khi chưa loại trừ hết tổn thương ác tính ở mi mắt.

- Tình trạng toàn thân không cho phép phẫu thuật.

IV. CHUẨN BỊ

1. Người thực hiện

Bác sĩ chuyên khoa Mắt.

2. Phương tiện

- Bộ dụng cụ phẫu thuật tạo hình mi mắt.

- Dao điện.

3. Người bệnh

- Giải thích cho người bệnh và gia đình.

- Làm vệ sinh tại chỗ và toàn thân (nhất là vùng dự định lây lan, niêm mạc).

- Chụp ảnh tổn thương trước khi phẫu thuật (nếu có thể).

4. Hồ sơ bệnh án

Hồ sơ bệnh án theo quy định của Bộ Y tế.

V. CÁC BƯỚC TIẾN HÀNH

1. Kiểm tra hồ sơ

2. Kiểm tra người bệnh

3. Thực hiện kỹ thuật

3.1. Vô cảm

- Cho uống hay tiêm thuốc an thần, giảm đau.
- Gây mê nếu phẫu thuật dự định kéo dài, người bệnh không hợp tác.
- Gây tê tại chỗ.

3.2. Kỹ thuật

3.2.1. Phẫu thuật ghép

*** Ghép da**

- Vùng lấy da: có 4 vị trí có thể lấy da.
- + Lấy da ngay tại vùng mặt (thường đặt đường rạch tại các vị trí có thể giấu sẹo như chân tóc, sát bờ lông mày).
- + Vùng sau tai.
- + Vùng thượng đòn.
- + Vùng mặt trong cánh tay.
- Kỹ thuật lấy da:
- + Lấy da toàn bộ bề dày (dùng dao phẫu thuật hay kéo).
- + Lấy da có độ dày trung bình hay ghép thượng bì (phải sử dụng dao lấy da Wescott để có thể điều chỉnh được độ hở của lưỡi dao).
- Cách thức ghép da:
- + Xác định kích thước vùng da cần lấy (kích thước thường lớn hơn vùng mất chất ít nhất 3mm), đánh dấu vùng lấy da ghép bằng xanh methylen.
- + Gây tê dưới da bằng thuốc tê có adrenalin.
- + Căng da.
- + Lấy da bằng dao phẫu thuật hay bằng dao lấy da Wescott tùy theo mục đích làm ghép (một phần hay cả bề dày).
- + Vùng lấy da để hở (ghép thượng bì) hoặc phải khâu kín (ghép cả bề dày).
- + Đặt mảnh da ghép và cố định.
- + Rạch thùng mảnh ghép (nếu mảnh ghép lớn) để chất dịch thoát ra.
- + Băng ép (sau khi đã đặt gạc chèn).
- * Ghép sụn, niêm mạc**
- Vùng lấy mảnh ghép: mi lành (ghép sụn niêm mạc), sụn vách mũi, sụn vành tai, niêm mạc môi, má.
- Cách thức ghép sụn niêm mạc:
- + Bộc lộ và căng vùng lấy mảnh ghép bằng kẹp Desmarre.
- + Lấy mảnh ghép bằng dao phẫu thuật và kéo.
- + Khâu lại vùng lấy mảnh ghép.
- + Đặt mảnh ghép lên vùng mi mắt bị thiếu tổ chức và khâu cố định sao cho mảnh ghép áp chặt vào nền ghép.

+ Băng ép sau khi đã đặt gạc chèn.

3.3.2. *Phẫu thuật tạo vạt*

* *Tạo vạt da*

- Vùng tạo vạt: phụ thuộc vào vị trí khuyết mi mắt mà chọn lựa (vùng thái dương, vùng trán, từ mi trên, mi dưới, rãnh mũi má .v.v...).

- Kỹ thuật tạo vạt da: tùy thuộc loại tổn thương ở mi mắt mà có thể chọn lựa vạt trượt, vạt xoay, vạt chuyển, có hay không có tam giác bù trừ... theo nguyên tắc không được tạo nếp gấp ở cuống của vạt, không gây căng hay xoắn vặn vạt da.

- Cách thức thực hiện: giống ghép da.

* *Tạo vạt sụn kết mạc*

- Vị trí: mi trên hay mi dưới cùng bên.

- Kỹ thuật: tùy thuộc theo phương pháp định thực hiện.

+ Phương pháp Mustardé: vạt được tạo từ mi dưới, được xoay phủ vùng khuyết ở mi trên.

+ Phương pháp Cuttler-Beard: vạt da sụn -kết mạc được tạo ở mi dưới luồn qua cầu bờ mi.

+ Phương pháp Hughes (cho khuyết mi dưới): chỉ sử dụng vạt sụn -kết mạc ở mi lành cùng bên phối hợp vạt da hay ghép da.

- Cách thức tạo vạt sụn (cho cả 3 phương pháp):

+ Lật mi bằng kẹp Desmarre.

+ Gây tê tại chỗ.

+ Dùng dao phẫu thuật tạo vạt sụn kết mạc theo kích thước cần.

+ Kéo vạt phủ vùng bị khuyết mi mắt tổ chức ở mi dưới và khâu cố định vạt.

+ Ghép da rời.

+ Băng ép.

+ Giải phóng khe mi sau 4 đến 6 tuần.

VI. THEO DÕI

1. Trong phẫu thuật

Chảy máu vết phẫu thuật (cần cầm máu cẩn thận)

2. Sau phẫu thuật

Chảy máu vết phẫu thuật, tụ máu dưới mảnh ghép, tuột chỉ khâu mảnh ghép và hoại tử mảnh ghép.

VII. TAI BIẾN VÀ XỬ TRÍ

1. Trong phẫu thuật

Cầm máu bằng kẹp hoặc dao điện.

2. Sau phẫu thuật

Cần băng ép trong 7 ngày.

Mảnh ghép tuột chỉ, hoại tử cần được dùng kháng sinh tại chỗ, toàn thân và khâu lại.

PHẪU THUẬT QUẠM MI TUỔI GIÀ

I. ĐẠI CƯƠNG

Phẫu thuật quặm mi tuổi già là phương pháp giải quyết tình trạng cuộn mi vào trong để tránh các biến chứng do lông mi cọ vào giác mạc trong một số bệnh lý ở người già.

II. CHỈ ĐỊNH

Quặm mi do tuổi già.

III. CHỐNG CHỈ ĐỊNH

- Nhiễm khuẩn tại chỗ.
- Tình trạng toàn thân không cho phép phẫu thuật.

IV. CHUẨN BỊ

1. Người thực hiện

Bác sĩ chuyên khoa Mắt.

2. Phương tiện

Bộ dụng cụ phẫu thuật quặm.

3. Người bệnh

- Vệ sinh mắt trước phẫu thuật.
- Chụp ảnh tổn thương quặm trước phẫu thuật (nếu có thể).
- Người bệnh được tư vấn trước phẫu thuật.

4. Hồ sơ bệnh án

Theo quy định của Bộ Y tế.

V. CÁC BƯỚC TIẾN HÀNH

1. Kiểm tra hồ sơ

2. Kiểm tra người bệnh

3. Thực hiện kỹ thuật

3.1. Vô cảm

- Cho uống hay tiêm thuốc an thần, giảm đau.
- Gây mê nếu phẫu thuật dự định kéo dài, người bệnh không hợp tác.
- Gây tê tại chỗ.

3.2. Kỹ thuật mổ quặm mi dưới do tuổi già

- Gây tê tại chỗ
- Rạch da mi cách bờ mi dưới 2mm. Đường rạch theo chiều dài mi.
- Phẫu tích cơ vòng mi, cân vách hốc mắt có thể lấy phần mỡ thoát vị.
- Cắt da mi thừa.
- Khâu cố định mép da vào bờ dưới sụn mi.
- Khâu da mi.

V. THEO DÕI

- Người bệnh được khám lại 1 ngày, 1 tuần và 1 tháng sau phẫu thuật.

- Cắt chỉ sau 1 tuần.

VI. TAI BIẾN VÀ XỬ TRÍ

1. Trong phẫu thuật

Chảy máu: cầm máu tốt bằng đốt điện hai cực.

2. Sau phẫu thuật

- Chảy máu vết phẫu thuật: chảy máu ít, băng ép và theo dõi; Chảy máu nhiều, đốt cầm máu lại tại phòng phẫu thuật.

- Nhiễm trùng vết phẫu thuật: dùng kháng sinh sau phẫu thuật và vệ sinh vết phẫu thuật.

PHẪU THUẬT QUẠM MI DO BỆNH MẮT HỘT

I. ĐẠI CƯƠNG

Phẫu thuật quặm là phẫu thuật tạo hình giải quyết tình trạng lông mi cọ vào giác mạc do biến chứng của bệnh mắt hột gây sẹo kết mạc, biến dạng sụn mi, co quắp cơ vòng cung....

II. CHỈ ĐỊNH

Quặm mi do sẹo kết mạc biến dạng sụn mi.

III. CHỐNG CHỈ ĐỊNH

- Đang có nhiễm khuẩn nặng tại mắt như viêm kết mạc cấp, viêm mủ túi lệ, viêm loét giác mạc cấp, loét giác mạc thủng.

- Bờ mi có biến dạng như hở mi, hếch mi dẫn đến thất bại của phẫu thuật. Trong trường hợp này cần phẫu thuật quặm phối hợp với tạo hình mi.

IV. CHUẨN BỊ

1. Người thực hiện

Bác sĩ chuyên khoa Mắt.

2. Phương tiện

- Bộ dụng cụ mổ quặm.

- Dụng cụ cầm máu.

- Thuốc tê, thuốc sát trùng, mỡ kháng sinh tra mắt.

3. Người bệnh

Chuẩn bị như các trường hợp phẫu thuật mắt thông thường.

4. Hồ sơ bệnh án

Theo quy định chung.

V. CÁC BƯỚC TIẾN HÀNH

1. Vô cảm

Gây tê tại chỗ

2. Kỹ thuật

2.1. Phương pháp Panas

- Rạch da mi và bộc lộ sụn mi:

- + Đường rạch da đi suốt từ góc trong ra góc ngoài của mi mắt, song song với bờ mi và cách bờ mi 2mm.
- + Tách mép da phía trên khi thấy bờ trên sụn và một phần cân treo sụn, tách mép da phía dưới đến khi thấy bóng hàng chân lông mi.
- + Cắt sụn mi: với lưỡi dao nằm ngang suốt từ góc nọ sang góc kia của mắt, đường cắt cách bờ sụn dưới 2mm.
- Đặt chỉ khâu sụn mi:
- + Đặt 4 nốt chỉ rời nhau, cách quãng đều nhau. Luồn kim từ trên xuống dưới, kim móc vào phần treo sụn và một phần bờ trên sụn rồi trườn qua đằng trước nửa trên và nửa dưới của sụn, tiếp đó luồn qua đằng sau hàng chân lông mi rồi ra ngoài da.
- + Vuốt 2 mép da để hai nửa sụn sát lại với nhau, rồi thắt nhẹ từng nốt chỉ. Tập trung 4 đầu chỉ lên trên da trán.
- + Khâu da.
- + Băng mắt.
- + Cắt chỉ sau 5 ngày.
- + Chú ý: khi cắt sụn góc trong hay bị chảy máu do cắt vào động mạch mi trên và trong nên phải cập cầm máu tốt.
- Theo dõi sau phẫu thuật: nhiễm khuẩn, mào thịt thừa, viêm dày bờ mi.

2.2. Phương pháp Trabu

Phương pháp này được dùng khi độ quặm nhẹ, sụn mi còn mỏng chưa bị biến dạng nhiều, chưa bị cuộn sụn lại.

- Lật mi và cố định mi trên: đặt 2 sợi chỉ ở 2 góc mi về phía ngoài da. Đặt thanh đẽ Trabut để lật mi, móc 2 sợi chỉ vào các móc của thanh đẽ theo hình số 8 để bộc lộ mặt trong của mi.
- Rạch kết mạc và sụn bằng dao theo 1 đường rạch song song với bờ mi, cách bờ mi 2mm. Luồn mũi kéo qua đường rạch, cắt nốt sụn cho gọn rồi dùng mũi kéo tách sụn ra khỏi bình diện da. Nếu sụn dày thì hớt cho mỏng.
- Đặt chỉ: dùng 4 đoạn chỉ dài 20cm, mỗi đầu chỉ mang 1 kim. Đặt 4 nút chỉ hình chữ U: cầm 1 kim chọc thủng phần sụn trên cách mép sụn 1mm, luồn kim vào khe phân cách giữa sụn và da, chọc kim ra phía rìa bờ mi cách sau hàng lông mi 1mm. Đầu kim kia chọc thủng sụn ở 1 điểm cách mép 1mm và cách điểm trước 3mm rồi cũng đưa ra ngoài bờ mi như mũi chỉ trước (đặt 2 vòng chỉ ở giữa trước, sau đó đặt 2 vòng chỉ ở góc).
- Thắt 2 mối chỉ của 1 chữ U với nhau trên một miếng gạc cuộn tròn hoặc 1 mảnh xấp tròn.
- Băng mắt.

2.3. Phương pháp Cuenod Nataf

Hiện nay phương pháp này thường được áp dụng nhiều hơn vì ít biến chứng.

- Rạch bờ tự do mi mắt bằng dao lam có cán hoặc dao lưỡi nhỏ, đường rạch sâu khoảng 1mm.
- Rạch da cách hàng lông mi 2mm, đường rạch da đi song song với bờ mi từ góc trong ra góc ngoài.
- Bộc lộ sụn, cắt gọt bớt sụn bị cuộn dày lên và thoái hóa theo hình lòng máng dọc theo chiều dài sụn.
- Khâu hình chữ U: đường kim chỉ đi từ bờ mi, móc tựa vào bờ trên của sụn và quay kim trở ra bờ mi, đáy chữ U ở phần trên của sụn.
- Kéo 4 chỉ chữ U nếu chưa đủ vĩnh có thể bổ sung:

- + Cắt thêm tam giác da ở phía góc ngoài của mắt tiếp nối đường da đã rạch
- + Hoặc dùng kéo bấm vào bờ mi ở 2 góc mi.
- Khâu da 3-4 nốt chỉ mũi rời hoặc khâu vắt.
- Băng mắt.
- Chú ý: khi da mi của người bệnh có hiện tượng thừa da có thể cắt bỏ bớt mảnh da thừa theo hình múi cam, chiều cao của phần da cắt bỏ nhiều hay ít tùy theo độ thừa của da mi.

VI. THEO DÕI

- Thay băng hàng ngày.
- Tra và uống kháng sinh.
- Cắt chỉ sau 5 - 7 ngày.

VII. TAI BIẾN VÀ XỬ TRÍ

1. Trong mổ

- Chảy máu: cầm máu tốt bằng đốt điện 2 cực.
- Thủng kết mạc sụn nếu gọt sụn quá sâu: phải dừng lại không làm thủng tiếp.

2. Sau mổ

- Chảy máu vết mổ: băng ép và theo dõi. Nếu chảy nhiều đốt cầm máu tại phòng phẫu thuật.
- Nhiễm trùng vết mổ: dùng kháng sinh và vệ sinh vết mổ.

PHẪU THUẬT SAPEJKO

I. ĐẠI CƯƠNG

Phẫu thuật Sapejko là phẫu thuật điều trị quặm mi do cụp mi hình thành sau quá trình xơ co của kết mạc mi.

II. CHỈ ĐỊNH

Quặm mi sau bỏng mắt, Hội chứng Steven-Johnson, quặm do mắt hột tái phát đã phẫu thuật nhiều lần đặc biệt có khuyết mi....

III. CHỐNG CHỈ ĐỊNH (tương đối)

- Quặm do mắt hột nguyên phát (chưa phẫu thuật lần nào).
- Tình trạng toàn thân không cho phép phẫu thuật.

IV. CHUẨN BỊ

1. Người thực hiện

Bác sĩ chuyên khoa Mắt.

2. Phương tiện

- Hiện vi phẫu thuật.
- Bộ dụng cụ phẫu thuật quặm.
- 2 kẹp lấy niêm mạc môi.
- Kim chỉ: Kim kết mạc + chỉ lạnh hoặc chỉ 4-0.

Chỉ tiêu chậm: 5-0 hoặc 6-0.

Chỉ tiêu chậm: 7-0 hoặc 8-0.

3. Người bệnh

- Khám mắt toàn diện: theo mẫu chung.
- Làm vệ sinh mắt, bơm rửa lệ đạo. Vệ sinh khoang miệng trước phẫu thuật.
- Người bệnh được tư vấn trước phẫu thuật.

4. Hồ sơ bệnh án

Theo quy định chung của Bộ Y tế.

V. CÁC BƯỚC TIẾN HÀNH

1. Kiểm tra hồ sơ

2. Kiểm tra người bệnh

3. Thực hiện kỹ thuật

3.1. Vô cảm

- Trẻ em: gây mê.
- Người lớn: gây tê tại chỗ.

3.2. Kỹ thuật

3.2.1. Lấy mảnh niêm mạc môi

- Lấy 1 mảnh niêm mạc môi cho 1 mí phẫu thuật.
- + Vị trí lấy niêm mạc thuận lợi nhất là lấy ở môi dưới, có thể lấy ở môi trên hoặc ở má. Tuy nhiên phải chú ý tránh các vị trí đổ ra của tuyến nước bọt và một số vị trí giải phẫu đặc biệt khác.
- + Thông thường lấy mảnh niêm mạc môi hình thoi dài 3-4cm, rộng 2-3mm. Chiều dài mảnh niêm mạc phụ thuộc chiều dài mí mắt của người bệnh, chiều rộng phụ thuộc mức độ khuyết mí, mức độ sẹo dính.....
- Dùng dao phẫu tích niêm mạc môi, tạo mảnh niêm mạc.
- Khâu phục hồi niêm mạc môi bằng chỉ 5-0 hoặc 6-0 tiêu chậm khâu vắt.

3.2.2. Tại mắt

- Cố định mí bằng chỉ lạnh hoặc chỉ 4-0, bộc lộ bờ mí bằng thanh đè Trabut.
- Rạch dọc mí theo bờ tự do vào sâu 2 - 3mm (độ sâu của đường rạch tùy thuộc vào mức độ quặm nhiều hay ít).
- Khâu ghép mảnh niêm mạc môi vào 2 mép rạch của bờ mí bằng chỉ tiêu chậm 7-0 hoặc 8-0, khâu cố định miếng ghép 4 điểm, sau đó khâu vắt các mũi cách nhau 2mm.
- Tra betadin 5%, mỡ kháng sinh, băng ép.

VI. THEO DÕI SAU PHẪU THUẬT

- Người bệnh giữ vệ sinh răng miệng bằng súc miệng bằng dung dịch sát khuẩn miệng hàng ngày.
 - Thay băng hàng ngày, theo dõi tình trạng mảnh ghép và vết khâu ở môi.
 - Đánh giá độ vênh mí.
 - Tình trạng miếng ghép: nhiễm khuẩn, dinh dưỡng.
 - + Mảnh ghép hồng: mảnh niêm mạc liền tốt.
 - + Mảnh ghép nhợt: bong mảnh ghép, hoại tử mảnh ghép.
- Có thể xuất viện sau 5 ngày, cắt chỉ sau 10 - 14 ngày.

- Kháng sinh tại chỗ và toàn thân.

VII. TAI BIẾN VÀ XỬ LÝ

1. Trong phẫu thuật

Chảy máu: cầm máu bằng khâu kỹ hoặc đốt cầm máu.

2. Sau phẫu thuật

- Tuột chỉ: khâu lại mảnh ghép.

- Bong mảnh ghép: khâu lại mảnh ghép hoặc ghép lại mảnh ghép khác tùy thuộc tình trạng mảnh ghép bị bong.

- Nhiễm khuẩn: kháng sinh, chống viêm, giảm phù nề.

PHẪU THUẬT CHỈNH SỬA BIẾN DẠNG MI MẮT

I. ĐẠI CƯƠNG

Phẫu thuật chỉnh sửa biến dạng mi mắt là phẫu thuật tạo hình phục hồi giải phẫu mi mắt sau chấn thương hay sau một số phẫu thuật mi mắt.

II. CHỈ ĐỊNH

Biến dạng bất thường ở mi.

II. CHỐNG CHỈ ĐỊNH

- Nhiễm khuẩn tại chỗ.

- Tình trạng toàn thân không cho phép phẫu thuật.

IV. CHUẨN BỊ

1. Người thực hiện

Bác sĩ chuyên khoa Mắt.

2. Phương tiện

Bộ dụng cụ phẫu thuật tạo hình mi mắt.

3. Người bệnh

- Giải thích cho người bệnh.

- Vệ sinh toàn thân và tại chỗ.

- Chụp ảnh tổn thương trước phẫu thuật (nếu có thể).

4. Hồ sơ bệnh án

Theo quy định của Bộ Y tế.

V. CÁC BƯỚC TIẾN HÀNH

1. Kiểm tra hồ sơ

2. Kiểm tra người bệnh

3. Thực hiện kỹ thuật

3.1. Vô cảm

Gây tê tại chỗ

3.2. Tiến hành phẫu thuật

3.2.1. Sửa biến dạng mi hình chữ V

- Đánh dấu đường rạch.
- Cắt bỏ sẹo xơ ở bờ mi theo hình chêm, đáy về phía bờ mi. Kéo áp hai mép vết phẫu thuật để kiểm tra.
- Nếu vết phẫu thuật không căng: đặt mũi chỉ chữ U vicryl 6-0 qua đường xám hai mép vết thương, thắt chỉ về phía đỉnh (chú ý: đường xám thẳng hàng), khâu hai mép theo các bình diện giải phẫu (kết mạc, sụn mi, cơ vòng chỉ vicryl 6/0, khâu da mi bằng chỉ nylon 6-0).
- Nếu vết phẫu thuật căng (nguy cơ quặm, hở mi, biến dạng mi tái phát): cắt dây chằng mi ngoài, ghép tổ chức (xem bài tạo hình khuyết mi).

3.2.2. Sửa biến dạng mi góc trong

- Đánh dấu đường rạch
- Cắt bỏ sẹo xơ
- Khâu phục hồi lệ quản nếu lệ quản đứt chưa được xử trí.
- Tìm nhánh dây chằng mi dưới, khâu cố định vào màng xương bằng chỉ prolene 6-0.
- Đóng vết phẫu thuật theo các bình diện giải phẫu bằng chỉ vicryl 6-0, khâu da mi chỉ nylon 6-0.

VI. THEO DÕI

- Chườm lạnh sau phẫu thuật, kháng sinh, chống viêm tại chỗ và toàn thân. Tra nước mắt nhân tạo.
- Khám lại sau phẫu thuật 1 ngày, 1 tuần, 1 tháng.
- Cắt chỉ sau 2 tuần.

VII. TAI BIẾN VÀ XỬ TRÍ

- Nhiễm trùng sau phẫu thuật: vệ sinh mắt sau phẫu thuật, kháng sinh, chống viêm tại chỗ và toàn thân.
- Sẹo xấu: chỉnh sửa bằng laser CO₂ hoặc phẫu thuật.

PHẪU THUẬT ĐIỀU TRỊ HỞ MI

I. ĐẠI CƯƠNG

Phẫu thuật điều trị hở mi là phương pháp phục hồi cấu tạo giải phẫu mi nhằm giải quyết tình trạng hở mi.

II. CHỈ ĐỊNH

Các tình trạng hở mi gây ảnh hưởng đến chức năng và thẩm mỹ.

III. CHỐNG CHỈ ĐỊNH

- Các tổn thương chưa được điều trị ổn định.
- Tình trạng toàn thân không cho phép phẫu thuật.

VI. CHUẨN BỊ

1. Người thực hiện

Bác sĩ chuyên khoa Mắt.

2. Phương tiện

- Bộ dụng cụ phẫu thuật tạo hình mi mắt.

- Cầm máu hai cực.

3. Người bệnh

- Giải thích cho người bệnh.
- Làm vệ sinh tại chỗ và toàn thân.
- Chụp ảnh tổn thương trước khi phẫu thuật.

4. Hồ sơ bệnh án

Theo quy định của Bộ Y tế.

V. CÁC BƯỚC TIẾN HÀNH

1. Kiểm tra hồ sơ

2. Kiểm tra người bệnh

3. Thực hiện kỹ thuật

3.1. Vô cảm

- Uống hay tiêm thuốc an thần, giảm đau.
- Gây mê nếu người bệnh kém hợp tác.
- Gây tê tại chỗ bằng.

3.2. Kỹ thuật

Cách thức phẫu thuật điều trị hờ mi tùy thuộc nguyên nhân gây hờ mi. Trong bài này chúng tôi mô tả những phương pháp thường được áp dụng là: Phẫu thuật hờ mi do sẹo, hờ mi do liệt dây VII.

3.2.1. Hờ mi do sẹo gây lật mi

- Đánh dấu vùng có sẹo mi và vùng dự định lấy da hay làm vạt da.
- Gây tê tại chỗ.
- Rạch da, cắt bỏ sẹo mi hay giải phóng các chỗ dính sao cho bờ mi trở lại vị trí giải phẫu bình thường của nó.
- Khâu cò mi tạm thời.
- Lấy dấu vùng bị khuyết da mi.
- Lấy da ghép (sau tai, trước tai, thượng đòn và mặt trong cánh tay) và ghép da.
- Dùng vạt da nếu vùng khuyết da mi nhỏ.

3.2.2. Hờ mi do liệt dây VII (nhánh mi trên)

Có hai phương pháp hay được áp dụng:

*** Khâu cò mi**

- Cắt bỏ phần bờ mi tự do đối xứng của mi trên và mi dưới dài 4-5mm, rộng 1mm, sâu khoảng 0,5-1mm (tránh xâm phạm vào hàng chân lông mi).
- Khâu trực tiếp hai mép cắt mi trên và mi dưới xuyên qua sụn bằng chỉ vicryl 6/0.

*** Làm yếu cơ nâng mi** (cắt hay kéo dài cơ nâng mi ở bài phẫu thuật điều trị co rút cơ nâng mi).

VI. THEO DÕI

Người bệnh được hẹn khám lại 1 ngày, 2 tuần và 1 tháng sau phẫu thuật.

VII. TAI BIẾN VÀ XỬ TRÍ

Còn hở mi: theo dõi và khâu lại nếu cần.

PHẪU THUẬT SỬA LẬT MI

I. ĐẠI CƯƠNG

Lật mi thường xảy ra do sẹo da mi trên, mi dưới hay do liệt dây VII gây ra viêm giác mạc kéo dài và loét giác mạc. Liệt dây VII nhánh chi phối mi dưới gây lật mi dưới nhiều.

Lật mi tuổi già do giảm trương lực dây chằng mi phối hợp mất trương lực cơ vòng mi.

II. CHỈ ĐỊNH

- Lật mi trên hay dưới do sẹo mi.
- Lật mi dưới do liệt dây VII.
- Lật mi dưới tuổi già.

III. CHỐNG CHỈ ĐỊNH

- Các tổn thương mới xuất hiện (sẹo mi chưa đủ 6 tháng ổn định, liệt dây VII chưa đủ 3 tháng theo dõi).
- Bệnh lý toàn thân chưa cho phép phẫu thuật.

VI. CHUẨN BỊ

1. Người thực hiện

Bác sĩ chuyên khoa Mắt.

2. Phương tiện

- Bộ dụng cụ phẫu thuật tạo hình mi mắt.
- Cầm máu hai cực.

3. Người bệnh

- Làm vệ sinh tại chỗ và toàn thân.
- Chụp ảnh tổn thương trước khi phẫu thuật.

4. Hồ sơ bệnh án

- Mô tả tổn thương bằng hình vẽ.
- Ghi rõ dự kiến phương pháp định thực hiện.

V. CÁC BƯỚC TIẾN HÀNH

1. Vô cảm

- Gây tê tại chỗ.
- Gây mê nếu bệnh nhân kém hợp tác.

2. Kỹ thuật

Cách thức phẫu thuật điều trị lật mi tùy thuộc nguyên nhân gây lật mi. Trong bài này chúng tôi mô tả những phương pháp thường được áp dụng là: phẫu thuật lật mi do sẹo, do liệt dây VII và lật mi tuổi già.

2.1. Lật mi do sẹo gây lật mi

- Đánh dấu vùng có sẹo mi và vùng dự định lấy da hay làm vạt da.
- Gây tê tại chỗ.

- Rạch da, cắt bỏ sẹo mi hay giải phóng các chỗ dính sao cho bờ mi trở lại vị trí giải phẫu bình thường của nó.

- Khâu cò mi tạm thời.

- Lấy dấu vùng bị khuyết da mi.

- Lấy da ghép (sau tai, trước tai, thượng đòn và mặt trong cánh tay) và ghép da.

- Dùng vạt da nếu vùng khuyết da mi nhỏ.

2.2. Lật mi dưới do liệt nhánh dưới dây VII

Có hai phương pháp hay được áp dụng: căng dây chằng mi trong ngoài và rút ngắn mi theo chiều ngang.

2.2.1. Căng dây chằng mi ngoài hay còn gọi là phương pháp tạo vạt sụn mi dưới

- Gây tê góc ngoài mi.

- Mở góc ngoài mi.

- Cắt nhánh dưới của dây chằng mi ngoài và cầm máu.

- Bộc lộ thành ngoài hốc mắt, bộc lộ màng xương.

- Tạo vạt sụn mi dưới và khâu đính vạt sụn vào màng xương bằng chỉ prolene 5/0.

- Khâu cơ, da theo từng bình diện.

2.2.2. Rút ngắn mi dưới theo chiều ngang hay phương pháp Kuhnt Zymanowski

- Gây tê tại chỗ.

- Rạch da mi dưới toàn mộ chiều dài, cách bờ mi 1mm.

- Cắt mi dưới cả bề dày theo hình ngũ giác.

- Khâu hai mép đường cắt mi.

- Khâu da mi.

2.3. Hở mi do lật mi dưới tuổi già

- Gây tê dưới da mi dưới.

- Rạch da, cơ vòng mi và cân vách hốc mắt.

- Cầm máu, lấy bỏ mỡ thừa sau cân vách hốc mắt.

- Phẫu tích bó cơ vòng mi trước sụn, gấp làm ngắn bó cơ này hay khâu đính một đầu bó cơ vào màng xương.

- Kiểm tra.

- Nếu còn lật mi hay nhão mi có thể rút ngắn mi dưới hay căng dây chằng mi bổ sung.

- Cắt bỏ da mi thừa và khâu lại da mi bằng chỉ vicryl 6-0.

VI. THEO DÕI

Bệnh nhân được hẹn khám lại 1 ngày, 2 tuần và 1 tháng sau mổ.

VII. TAI BIẾN VÀ XỬ TRÍ

- Xuất huyết trước cân vách hốc mắt: theo dõi, chườm lạnh.

- Xuất huyết hốc mắt: theo dõi và dẫn lưu máu tụ hốc mắt nếu cần thiết.

- Còn lật mi hay hở mi: mảnh ghép quá nhỏ phải ghép lại hay căng lại mi dưới.

- Hồ lộ mảnh kim loại: lấy mảnh kim loại, đặt lên trên sụn mi, dùng cân cơ thái dương che phủ phía trước tấm kim loại.

PHẪU THUẬT ĐIỀU TRỊ CƠ RÚT MI

I. ĐẠI CƯƠNG

Phẫu thuật điều trị cơ rút mi là phương pháp điều chỉnh tình trạng cơ rút mi nhằm phục hồi chức năng và giải phẫu cho mi mắt.

II. CHỈ ĐỊNH

Cơ rút mi trên và mi dưới gây hở mi hoặc ảnh hưởng đến thẩm mỹ.

III. CHỐNG CHỈ ĐỊNH

- Các tổn thương mới xuất hiện dưới 6 tháng.
- Tình trạng toàn thân không cho phép phẫu thuật.

IV. CHUẨN BỊ

1. Người thực hiện

Bác sĩ chuyên khoa Mắt.

2. Phương tiện

- Bộ dụng cụ phẫu thuật tạo hình mi mắt.
- Cầm máu hai cực.

3. Người bệnh

- Làm vệ sinh tại chỗ và toàn thân.
- Chụp ảnh tổn thương trước khi phẫu thuật (nếu có thể).
- Giải thích cho người bệnh trước phẫu thuật.

4. Hồ sơ bệnh án

Theo quy định của Bộ y tế.

V. CÁC BƯỚC TIẾN HÀNH

1. Kiểm tra hồ sơ

2. Kiểm tra người bệnh

3. Thực hiện kỹ thuật

3.1. Vô cảm

- Uống hay tiêm thuốc an thần, giảm đau.
- Gây mê nếu người bệnh kém hợp tác.
- Gây tê tại chỗ.

3.2. Kỹ thuật

Cách thức phẫu thuật điều trị cơ rút mi thay đổi theo mi trên hay mi dưới. Với cơ rút mi trên có hai phương pháp: cắt cơ Müller và kéo dài cân cơ nâng mi. Với cơ rút mi dưới có phương pháp kéo dài mi dưới bằng ghép sụn vành tai, niêm mạc vòm miệng, mỡ bì, củng mạc bảo quản, silicon.

Cơ rút mi trên: đánh dấu nếp mi (cao 5mm với nữ giới và 4mm với nam giới).

3.2.1. Cắt cơ Müller

- Lật mi trên bằng vành mi Desmarre.
- Tiêm thuốc tê dưới kết mạc cùng đồ.
- Rạch kết mạc dọc theo cùng đồ trên dài 1cm.
- Bộc lộ cơ Müller.
- Cắt cơ khỏi chỗ bám tận.
- Khâu kết mạc.
- Tháo vành mi và kiểm tra.

3.2.2. Cắt hay kéo dài cân cơ nâng mi

- Rạch da vùng đã đánh dấu.
- Phẫu tích cơ vòng mi, bộc lộ cơ nâng mi và cắt buồng cơ nâng mi ra khỏi chỗ bám vào sụn mi trên.
- Nếu mi vẫn co rút, tìm và cắt buồng cơ Müller.
- Khâu da bằng chỉ vicryl 6-0, tạo nếp mi sao cho cân xứng hai mắt (xem bài tạo nếp mi).

VI. THEO DÕI

- Người bệnh được hẹn khám lại 1 ngày, 1 tuần và 1 tháng sau phẫu thuật.
- Cắt chỉ sau 1 tuần.

VII. TAI BIẾN VÀ XỬ TRÍ

- Nếu còn hở mi: xem xét và mổ bổ sung.
- Nếu còn sụp mi theo dõi và tìm phương pháp điều trị thích hợp.

PHẪU THUẬT SỬA SA DA MI TRÊN VÀ DƯỚI

I. ĐẠI CƯƠNG

Phẫu thuật sửa sa da mi trên và dưới là phương pháp cắt da mi thừa để cải thiện tình trạng chức năng và thẩm mỹ cho người bệnh.

II. CHỈ ĐỊNH

Sa da mi trên và dưới ảnh hưởng đến chức năng hoặc thẩm mỹ.

III. CHỐNG CHỈ ĐỊNH

- Nhiễm khuẩn tại chỗ.
- Tình trạng toàn thân chưa cho phép phẫu thuật.

VI. CHUẨN BỊ

1. Người thực hiện

Bác sĩ chuyên khoa Mắt.

2. Phương tiện

- Bộ dụng cụ chuyên khoa Mắt.
- Đốt điện hai cực.

3. Người bệnh

- Vệ sinh mắt trước phẫu thuật.

- Chụp ảnh trước phẫu thuật (nếu có thể).
- Tư vấn cho người bệnh trước phẫu thuật.

4. Hồ sơ bệnh án

- Mô tả bằng hình vẽ.
- Ghi rõ dự kiến phương pháp định thực hiện.

V. CÁC BƯỚC TIẾN HÀNH

1. Kiểm tra hồ sơ

2. Kiểm tra người bệnh

3. Thực hiện kỹ thuật

- Đánh dấu vị trí cắt da tại nếp mi sẵn có của người bệnh.
- Đo, đánh dấu lượng da mi thừa.
- Gây tê tại chỗ bằng tiêm dưới da.
- Rạch da mi toàn bộ chiều dài mi trên theo đánh dấu.
- Tách da mi và kéo mép da xuống dưới. Cắt bỏ da mi thừa. Chú ý không cắt nhiều da gây lật và hở mi.
- Có thể phối hợp cắt bớt mỡ thừa.
- Khâu da bằng chỉ vicryl 6.0.

VI. THEO DÕI

- Người bệnh được khám lại 1 ngày, 1 tuần và 1 tháng sau phẫu thuật.
- Vệ sinh mắt, dùng gạc lạnh đắp mắt chống phù nề, tra nước mắt nhân tạo.
- Cắt chỉ sau 1 tuần.

VII. TAI BIẾN VÀ XỬ TRÍ

- Chảy máu sau phẫu thuật: băng ép và theo dõi.
- Sẹo ở những người có cơ địa sẹo lồi: tránh phẫu thuật người có cơ địa sẹo lồi.
- Hai mắt không tương xứng (lượng da mi cắt không cân xứng hai bên): cần phẫu thuật lại.
- Cắt ít da hoặc quá nhiều da gây lật mi dưới hoặc hở mi trên: phẫu thuật bổ sung hay tạo hình hở lật mi.
- Nhiễm trùng sau phẫu thuật: kháng sinh và vệ sinh mắt sau phẫu thuật.

PHẪU THUẬT ĐIỀU TRỊ SA LÔNG MÀY DO TUỔI GIÀ

I. ĐẠI CƯƠNG

Phẫu thuật điều trị sa lông mày do tuổi già là phẫu thuật điều chỉnh vị trí của cung lông mày lên cao.

II. CHỈ ĐỊNH

Sa lông mày do tuổi già.

III. CHỐNG CHỈ ĐỊNH

- Nhiễm khuẩn tại chỗ.
- Tình trạng toàn thân chưa cho phép phẫu thuật.

IV. CHUẨN BỊ

1. Người thực hiện

Bác sĩ chuyên khoa Mắt.

2. Phương tiện

- Bộ dụng cụ tạo hình mi.
- Đốt điện hai cực.

3. Người bệnh

- Vệ sinh mắt trước phẫu thuật.
- Chụp ảnh trước phẫu thuật (nếu có thể).
- Tư vấn cho người bệnh trước phẫu thuật.

4. Hồ sơ bệnh án

- Mô tả tổn thương bằng hình vẽ.
- Ghi rõ dự kiến phương pháp định thực hiện.

V. CÁC BƯỚC TIẾN HÀNH

1. Kiểm tra hồ sơ

2. Kiểm tra người bệnh

3. Thực hiện kỹ thuật

3.1. Vô cảm

Gây tê tại chỗ.

3.2. Thực hiện phẫu thuật

- Đánh dấu nếp mi và vị trí đặt chỉ ở cung lông mày (điểm chính giữa bờ dưới cung lông mày).
- Gây tê tại chỗ.
- Rửa da mi toàn bộ chiều dài mi, cơ vòng mi và cân vách hốc mắt.
- Đặt chỉ Mersilene 4-0 vào tổ chức sát bờ dưới cung lông mày.
- Khâu cố định cung lông mày vào màng xương bờ trên hốc mắt.
- Cắt da mi thừa.
- Khâu da mi, tạo nếp mi.

VI. THEO DÕI

- Người bệnh được hẹn khám lại 1 ngày, 1 tuần và 1 tháng sau phẫu thuật.
- Cắt chỉ sau 1 tuần.

VII. TAI BIẾN VÀ XỬ TRÍ

- Xuất huyết trước cân vách hốc mắt: theo dõi, chườm lạnh.
- Xuất huyết hốc mắt: theo dõi và dẫn lưu máu tụ hốc mắt nếu cần.

PHẪU THUẬT TẠO NẾP GẤP MI TRÊN

I. ĐẠI CƯƠNG

Phẫu thuật tạo nếp gấp mi trên nhằm tạo nếp mí cho mi trên, cải thiện tình trạng thẩm mỹ cho người bệnh.

II. CHỈ ĐỊNH

Mắt không có nếp mí mi trên.

III. CHỐNG CHỈ ĐỊNH

- Nhiễm khuẩn tại chỗ
- Tình trạng toàn thân không cho phép phẫu thuật.

IV. CHUẨN BỊ

1. Người thực hiện

Bác sĩ chuyên khoa Mắt.

2. Phương tiện

- Bộ dụng cụ phẫu thuật tạo hình mi mắt.
- Cầm máu hai cực.

3. Người bệnh

- Làm vệ sinh tại chỗ và toàn thân.
- Chụp ảnh mi mắt trước khi phẫu thuật (nếu có thể).
- Tư vấn cho người bệnh trước phẫu thuật.

4. Hồ sơ bệnh án

Theo quy định của Bộ Y tế.

V. CÁC BƯỚC TIẾN HÀNH

1. Kiểm tra hồ sơ

2. Kiểm tra người bệnh

3. Thực hiện kỹ thuật

3.1. Vô cảm

Gây tê tại chỗ.

3.2. Thực hiện phẫu thuật

- Đánh dấu vị trí nếp mí cần tạo, chú ý cân đối hai bên.
- Gây tê tại chỗ bằng tiêm dưới da.
- Rạch da mi trên theo đường đánh dấu.
- Bộc lộ cân cơ nâng mi ở sát bờ trên sụn mi.
- Dùng chỉ vicryl 6-0 khâu 2 mép da vào cân cơ nâng mi theo thứ tự: mép da trên, chỗ bám cơ nâng mi vào sụn, mép da dưới. Chú ý không để kẹt tổ chức mỡ hay cân vách hốc mắt vào mép khâu.

VI. THEO DÕI

- Khám lại sau phẫu thuật 1 ngày, 1 tuần và 1 tháng.
- Cắt chỉ sau 1 tuần.

VII. TAI BIẾN VÀ XỬ TRÍ

- Tụ máu mi sau phẫu thuật: chườm lạnh.
- Nếp mi hai mắt không cân xứng: phẫu thuật lại.
- Nhiễm trùng sau phẫu thuật: dùng thuốc kháng sinh và vệ sinh mắt sau phẫu thuật.

PHẪU THUẬT ĐIỀU TRỊ LỖM MẮT

I. ĐẠI CƯƠNG

Lõm mắt có thể xuất hiện nguyên phát hay thứ phát sau vỡ sụn hốc mắt hay khoét bỏ nhãn cầu. Trong bài này chúng tôi mô tả cách thức phẫu thuật điều trị: lõm mắt nguyên phát do teo mỡ hốc mắt và lõm mắt do vỡ sụn hốc mắt.

Phẫu thuật điều trị lõm mắt nhằm bù đắp thể tích bị thiếu hụt do một số bệnh lý hốc mắt.

II. CHỈ ĐỊNH

- Lõm mắt do teo mỡ hốc mắt.
- Vỡ sụn hốc mắt gây lõm mắt (> 2mm).
- Lõm mắt sau khoét bỏ nhãn cầu.

III. CHỐNG CHỈ ĐỊNH

Tình trạng toàn thân không cho phép phẫu thuật.

IV. CHUẨN BỊ

1. Người thực hiện

Bác sĩ chuyên khoa Mắt.

2. Phương tiện

- Bộ dụng cụ hốc mắt.
- Đốt điện hai cực.
- Vật liệu để vá sụn hốc mắt: tấm lưới titan.

3. Người bệnh

- Làm vệ sinh tại chỗ và toàn thân.
- Chụp ảnh trước phẫu thuật (nếu có thể).
- Chụp CT sọ não - hốc mắt để thấy rõ được tổn thương vỡ sụn hốc mắt.
- Tư vấn cho người bệnh trước phẫu thuật.

4. Hồ sơ bệnh án

Theo quy định của Bộ Y tế.

V. CÁC BƯỚC TIẾN HÀNH

1. Kiểm tra hồ sơ

2. Kiểm tra người bệnh

3. Thực hiện kỹ thuật

3.1. Vô cảm

- Uống hay tiêm thuốc an thần, giảm đau.

- Gây mê nếu phẫu thuật dự định kéo dài, người bệnh không hợp tác.
- Gây tê tại chỗ.

3.2. Kỹ thuật

3.2.1. Ghép mỡ mi mắt (lõm mi mắt)

- Sát khuẩn vùng mõng hay thành bụng trái.
- Rửa da và lấy bỏ lớp thượng bì.
- Lấy mỡ (thường ở thành bụng bên trái hay mõng ngang mức gai chậu trước trên) cho vào dung dịch NaCl 0,9% có pha kháng sinh.
- Đánh dấu nếp gấp mí.
- Gây tê tại chỗ: tiêm dưới da mí và cạnh nhãn cầu.
- Rửa da mí, cơ vòng mí và cân vách hốc mắt, bộc lộ túi mỡ mí sau cân vách hốc mắt.
- Ghép mỡ và khâu lớp hạ bì của mảnh ghép vào cân vách hốc mắt bằng chỉ vicryl 6.0.
- Có thể khâu phục hồi cân vách hốc mắt hoặc không.
- Khâu da mí và tạo nếp mí.

3.2.2. Ghép mỡ và vá sàn hốc mắt

- Gây mê.
- Rửa da mí cách bờ mí dưới 1mm.
- Rửa qua cơ vòng mí, cân vách hốc mắt.
- Rửa và tách màng xương hốc mắt.
- Bộc lộ vùng vỡ xương.
- Vá sàn hốc mắt bằng Medpore hay tấm lưới titan tùy theo diện vỡ sàn hốc mắt.
- Nếu mắt còn lõm nhiều, lấy mỡ và ghép mỡ hốc mắt.
- Khâu vết phẫu thuật bằng chỉ vicryl 6-0.

3.2.3. Ghép mỡ sau khoét bỏ nhãn cầu

- Sát khuẩn vùng mõng trên hay thành bụng bên trái và lấy mỡ.
- Rửa kết mạc (trong trường hợp đã khoét bỏ nhãn cầu).
- Đặt mảnh ghép mỡ và khâu mép kết mạc vào xung quanh lớp hạ bì còn lại.

VI. THEO DÕI

Người bệnh được khám lại 1 ngày, 1 tuần và 1 tháng sau phẫu thuật.

VII. TAI BIẾN VÀ XỬ TRÍ

- Xuất huyết trước cân vách hốc mắt: theo dõi, chườm lạnh.
- Xuất huyết hốc mắt: theo dõi và dẫn lưu máu tụ hốc mắt nếu cần thiết.
- Thải vật liệu vá sàn hốc mắt: phẫu thuật lại.
- Mất thị lực do đặt miếng vật liệu quá sâu về phía sau gây tổn thương dây thị giác: lấy bỏ tấm vá sàn hốc mắt hay đặt lại.

PHẪU THUẬT ĐIỀU TRỊ THOÁT VỊ MỠ MI MẮT (BỌNG MỠ MI)

I. ĐẠI CƯƠNG

Phẫu thuật điều trị bong mỡ mi mắt là phẫu thuật lấy bỏ một phần khối mỡ thoát vị qua cân hốc mắt cải thiện thẩm mỹ.

II. CHỈ ĐỊNH

Bong mỡ mi trên và dưới, có thể kèm theo thừa da mi trên và dưới.

III. CHỐNG CHỈ ĐỊNH

- Nhiễm khuẩn tại chỗ.
- Tình trạng toàn thân không cho phép phẫu thuật.

IV. CHUẨN BỊ

1. Người thực hiện

Bác sĩ chuyên khoa Mắt.

2. Phương tiện

- Bộ dụng cụ tạo hình mi.
- Đốt điện hai cực.

3. Người bệnh

- Chụp ảnh trước phẫu thuật (nếu có thể).
- Tránh tiếp xúc với ánh nắng trong 1 tuần trước phẫu thuật và 2-3 tháng sau phẫu thuật.
- Tư vấn cho người bệnh trước phẫu thuật.

4. Hồ sơ

- Mô tả tổn thương bằng hình vẽ.
- Ghi rõ dự kiến phương pháp định thực hiện.

V. CÁC BƯỚC TIẾN HÀNH

1. Kiểm tra hồ sơ

2. Kiểm tra người bệnh

3. Thực hiện kỹ thuật

3.1. Phẫu thuật qua đường rạch da (với các trường hợp có kèm thừa da mi)

- Đánh giá lượng da mi thừa bằng cách dùng kẹp phẫu tích kẹp và quan sát bờ mi hay lông mày có bị biến đổi hay không?
- Vẽ đánh dấu lượng da mi thừa cần cắt.
- Gây tê: tại chỗ bằng tiêm dưới da mi lidocain 2%.
- Rạch da ngay dưới lông mi và dọc theo chiều dài mi mắt.
- Cắt da mi thừa.
- Tách qua các lớp giải phẫu để bộc lộ cân vách hốc mắt.
- Cắt qua cân vách hốc mắt bộc lộ bao mỡ.
- Cắt qua bao mỡ, ấn nhẹ lên nhãn cầu và cắt bỏ phần mỡ phòi ra. Chú ý chỉ cắt phần mỡ thừa trào qua vết mổ, không lôi kéo và cắt mỡ trong hốc mắt để phòng lồi mắt sau mổ.
- Đốt cầm máu.

- Đóng lại vết mổ theo các bình diện giải phẫu.
- Khâu da bằng chỉ vicryl 6-0.

3.2. Phẫu thuật qua đường kết mạc không cắt bỏ mỡ thoát vị (bọng mỡ mi dưới, không kèm theo thừa da mi)

- Gây tê tại chỗ bằng tiêm dưới da lidocain 2%.
- Vành mi dưới, bọc lộ kết mạc cùng đồ dưới.
- Cắt kết mạc cùng đồ.
- Phẫu tích bọc lộ cân vách hốc mắt, cắt cân vách hốc mắt bọc lộ túi mỡ thoát vị. Nếu mỡ trào qua vết mổ không nhiều mới áp dụng phương pháp này.
- Bọc lộ màng xương hốc mắt.
- Đặt 3 mũi chỉ vicryl 6.0 khâu màng xương hốc mắt dưới với cân vách hốc mắt, từ phía mũi về phía thái dương, mỡ thoát vị sẽ trở lại về vị trí ban đầu trong hốc mắt.
- Đặt lại mép kết mạc, không cần khâu.

3.3. Phẫu thuật qua đường kết mạc có cắt bỏ mỡ thoát vị

- Gây tê tại chỗ bằng tiêm dưới da lidocain 2%.
- Vành mi dưới, bọc lộ kết mạc cùng đồ dưới.
- Cắt kết mạc cùng đồ. Nếu mỡ trào nhiều qua mép vết mổ mới làm phương pháp này.
- Bọc lộ mỡ thoát vị, xác định 3 túi mỡ: trong, giữa và ngoài.
- Mỡ 3 túi mỡ theo thứ tự trong, giữa, ngoài. Cắt bỏ phần mỡ trào ra và đốt cầm máu.
- Đặt lại kết mạc, không cần khâu.

VI. THEO DÕI

- Bệnh nhân được khám lại 1 ngày, 1 tuần và 1 tháng sau mổ.
- Chụp ảnh ngay sau mổ và sau 1 tuần, 1 tháng.
- Cắt chỉ sau 1 tuần.
- Đánh giá mức độ hài lòng của bệnh nhân.

VII. TAI BIẾN VÀ XỬ TRÍ

- Cắt nhầm tuyến lệ chính xảy ra ở người có tuổi có sa tuyến lệ không được phát hiện trước mổ. Màu sắc và cấu trúc tuyến lệ hoàn toàn khác với mỡ mi mắt nên biến chứng này khó xảy ra.
- Mất cảm giác tạm thời vùng da mi, mắt khô và kích thích: tra nước mắt nhân tạo.
- Sưng nề và tím vùng mi dưới, xuất huyết dưới kết mạc nhãn cầu: chườm lạnh.
- Lật và hở mi do cắt nhiều da: có thể phải tạo hình mi hay chỉ cần day nhẹ lên da mi hàng ngày.
- Nhiễm trùng: vô khuẩn tốt, kháng sinh.
- Chảy máu sau mổ: chú ý cầm máu tốt trong phẫu thuật, băng ép sau mổ, nếu nặng cần phải mở lại vết mổ để cầm máu.
- Không cân xứng hai mắt: chờ cho vết mổ ổn định, nếu mức độ nặng có thể cần phẫu thuật lại.
- Lộ sẹo do đường rạch da quá thấp, cắt chỉ muộn, không chăm sóc tốt sau phẫu thuật, cơ địa sẹo lồi: tạo hình mi.

PHẪU THUẬT TẠO CÙNG ĐỒ

I. ĐẠI CƯƠNG

Phẫu thuật tạo cùng đồ nhằm điều trị cận cùng đồ để lắp mắt giả cho bệnh nhân.

II. CHỈ ĐỊNH

Cận cùng đồ không lắp được mắt giả.

III. CHỐNG CHỈ ĐỊNH

- Nhiễm khuẩn tại chỗ.
- Tình trạng toàn thân không cho phép phẫu thuật.

IV. CHUẨN BỊ

1. Người thực hiện

Bác sĩ chuyên khoa Mắt.

2. Phương tiện

- Bộ dụng cụ phẫu thuật mi mắt.
- Đốt điện hai cực.

3. Người bệnh

- Vệ sinh mắt trước phẫu thuật.
- Chụp ảnh trước phẫu thuật.
- Tư vấn cho người bệnh trước phẫu thuật.

4. Hồ sơ bệnh án

- Mô tả bằng hình vẽ.
- Ghi rõ dự kiến phương pháp định thực hiện.

V. CÁC BƯỚC TIẾN HÀNH

1. Kiểm tra hồ sơ

2. Kiểm tra người bệnh

3. Thực hiện kỹ thuật

3.1. Vô cảm

- Cho uống hay tiêm thuốc an thần, giảm đau
- Gây mê nếu phẫu thuật dự định kéo dài, người bệnh không hợp tác.
- Gây tê tại chỗ.

3.2. Kỹ thuật

3.2.1. Ghép niêm mạc (cận cùng đồ do xơ hóa tổ chức kết mạc)

- Tiêm thuốc tê cạnh nhãn cầu.
- Rạch kết mạc xơ hóa, đốt cầm máu và xác định kích thước vùng thiếu niêm mạc.
- Lấy niêm mạc môi theo kích thước đã xác định, cho vào cốc nước có pha kháng sinh.
- Ghép niêm mạc môi vào vị trí đã tách kết mạc xơ hóa.
- Đặt chỉ cố định cùng đồ.
- Đặt khuôn mắt giả tạo cùng đồ.

- Khâu cò mi nếu cần.

3.2.2. Cố định cùng đồ vào màng xương (cạn cùng đồ dưới do lật mi)

- Gây tê tại chỗ.

- Rạch da mi dưới theo đường song song và cách bờ mi dưới 1mm.

- Phẫu tích cơ vòng mi, cân vách hốc mắt, bộc lộ màng xương và tạo vạt màng xương.

- Khâu cố định bao tenon vào vạt màng xương bằng chỉ prolene 6.0.

- Khâu đóng da bằng chỉ vicryl 6.0.

- Đặt khuôn mắt giả.

- Khâu cò mi nếu cần.

3.2.3. Ghép mỡ hốc mắt (cạn cùng đồ do teo mỡ hốc mắt)

- Gây tê tại chỗ.

- Rạch kết mạc, đốt cầm máu.

- Lấy mỡ cho vào cốc nước có pha kháng sinh.

- Ghép tổ chức mỡ hốc mắt.

- Khâu phủ kết mạc.

- Đặt khuôn mắt giả.

VI. THEO DÕI

- Người bệnh được khám lại 1 ngày, 1 tuần và 1 tháng sau phẫu thuật

- Đặt mắt giả sau 1 tháng, hoặc phụ thuộc khi nào vết phẫu thuật khô, sạch.

VII. TAI BIẾN VÀ XỬ TRÍ

- Xuất huyết hốc mắt: theo dõi và dẫn lưu máu tụ hốc mắt nếu cần thiết

- Nhiễm trùng vết phẫu thuật: kháng sinh và vệ sinh vết phẫu thuật hàng ngày.

LASER CO₂ ĐIỀU TRỊ CÁC BỆNH LÝ MI MẮT

I. ĐẠI CƯƠNG

Laser CO₂ điều trị bệnh lý mi mắt là phương pháp sử dụng năng lượng laser CO₂ tác động lên tổ chức nhằm điều trị một số bệnh lý mi mắt.

II. CHỈ ĐỊNH

- U nhú.

- Dày sừng tăng tiết bã nhờn.

- U ống tuyến mỡ hôi.

- Nốt ruồi.

- Ban vàng ở người lớn tuổi.

III. CHỐNG CHỈ ĐỊNH

U mi ác tính (ung thư biểu mô tế bào đáy, tế bào vảy, u hắc tố ác tính...).

IV. CHUẨN BỊ

1. Người thực hiện

Bác sĩ chuyên khoa Mắt.

2. Phương tiện

Máy laser CO₂; Máy hút mùi; Kính bảo vệ mắt cho bác sĩ; Gạc ướt.

3. Người bệnh

- Khám mắt toàn diện: theo mẫu chung.
- Được tư vấn trước phẫu thuật.

4. Hồ sơ bệnh án

Theo quy định của Bộ Y tế.

V. CÁC BƯỚC TIẾN HÀNH

1. Kiểm tra hồ sơ

2. Kiểm tra người bệnh

3. Thực hiện kỹ thuật

- Gây tê tại chỗ: tiêm tại chỗ hoặc EMLA bôi 30 phút trước laser).
- Sát trùng tổn thương cần laser.
- Dùng gạc ướt đắp bảo vệ mắt cho người bệnh.
- Dung laser CO₂ công suất 10 - 15w, thời gian xung 0,1 - 0,2s, đường kính chùm tia 0,3 - 0,5mm. Các thông số này có thể thay đổi theo người bệnh.
- Có hai cách thực hiện: bóc bay từng lớp đến hết tổn thương hoặc cắt bỏ cả khối tổ chức.
- Sát trùng và bôi mỡ kháng sinh.

VI. THEO DÕI

- Người bệnh được hẹn khám lại 1 ngày, 1 tuần và 1 tháng, có chụp ảnh.
- Thăm dò mức độ hài lòng của người bệnh.
- Người bệnh được dặn: tránh nắng, để bong vảy tự nhiên, dùng thuốc kháng sinh tra tại chỗ để chống nhiễm khuẩn.

VII. TAI BIẾN VÀ XỬ TRÍ

- Choáng, ngất do sợ đau: cần giải thích và động viên người bệnh trước laser.
- Chảy máu trong laser: nếu tổn thương đốt sâu và rộng, ít gặp, có thể dùng chỉ để khâu sau đó băng ép.
- Biến đổi sắc tố vùng laser sau một thời gian: tăng đong sắc tố hoặc bạch biến.

TIÊM BOTILINUM A

I. ĐẠI CƯƠNG

Tiêm botulinum A là phương pháp sử dụng một protein độc tố thần kinh (Clostridium botulium type A) trong điều trị các rối loạn vận động cơ như co thắt các cơ mặt và mi mắt, xóa vết nhăn và lác liệ.

II. CHỈ ĐỊNH

- Co quắp mi (liên quan với rối loạn trương lực cơ: co quắp mi vô căn lành tính, co giật cơ nửa mặt hoặc rối loạn dây thần kinh số VII ở người bệnh 12 tuổi trở lên).
- Điều trị các vết nhăn trên mặt.

III. CHỐNG CHỈ ĐỊNH

- Những người quá mẫn đã biết với bất kỳ thành phần nào của thuốc.
- Những người bệnh bị nhược cơ nặng.
- Có nhiễm khuẩn ở chỗ định tiêm.

IV. CHUẨN BỊ

1. Người thực hiện

Bác sĩ chuyên khoa Mắt.

2. Phương tiện

- 1 lọ Botox 100 đơn vị.
- Dung dịch natri chlorid 0,9 % vô trùng.
- Bơm tiêm 1ml.
- Cồn sát trùng 70%.

3. Người bệnh

- Khám mắt toàn diện: theo mẫu chung.
- Người bệnh được tư vấn trước khi tiêm.

4. Hồ sơ

Theo quy định của Bộ Y tế.

V. CÁC BƯỚC TIẾN HÀNH

1. Kiểm tra hồ sơ

2. Kiểm tra người bệnh

3. Thực hiện kỹ thuật

3.1. Cách pha thuốc

- Pha với dung dịch NaCl 0,9% vô trùng.
- Rút một lượng dung dịch NaCl 0,9% thích hợp (xem bảng pha loãng phía dưới) vào ống tiêm.
- Pha và bảo quản thuốc theo quy trình chuẩn của nhà sản xuất.
- Bảng pha loãng:

Chất pha loãng được thêm vào (NaCl 0,9% dạng tiêm)	Liều thu được tính bằng đơn vị (U)/0,1ml
1ml	10
2ml	5
4ml	2,5
8ml	1,25

3.2. Kỹ thuật tiêm

3.2.1. Điều trị co quắp mí

- Sử dụng bơm kim tiêm 1ml.
- Vị trí tiêm: tiêm vào cơ vòng mí giữa và bên của mí trên, bên của mí dưới.

- Liều khởi đầu là 1,25 - 2,5U (trong 0, 05 - 0,1ml) ở mỗi chỗ tiêm.
- Liều khởi đầu không được vượt quá 25U cho mỗi mắt.
- Tổng liều không được vượt quá 100U trong một đợt điều trị kéo dài 12 tuần.

3.2.2. Điều trị các vết nhăn trên mặt: vết nhăn trán, vết chân chim góc mắt ngoài

- Khóe mắt (vết chân chim): vị trí: có 2 - 4 điểm tiêm vùng da mi bờ ngoài hốc mắt. Liều khởi đầu là 10 - 15U trên một khóe mắt, mỗi điểm tiêm khoảng 3 - 4U.
- Vết nhăn trán: tiêm cơ nhăn trán ở vị trí từ trên bờ hốc mắt 2 - 3cm trở lên, và tiêm ở vị trí giữa hai lông mày. Liều 10 - 20U với nữ giới, 15 - 30U với nam giới. Mỗi điểm tiêm khoảng 2 - 5U.

VI. THEO DÕI

Bệnh nhân được hẹn khám lại sau 3 ngày, 2 tuần và 1 tháng để theo dõi tác dụng của thuốc.

- Tác dụng ban đầu trong vòng 3 ngày và đạt tối đa sau 1-2 tuần. Mỗi đợt điều trị kéo dài 3 tháng sau đó có thể lặp lại liệu pháp không thời hạn.
- Đợt điều trị lặp lại có thể tăng liều lên gấp 2 lần nếu đợt đầu không đủ liều (nếu tác dụng kéo dài không được quá 2 tháng).

VII. TAI BIẾN VÀ XỬ TRÍ

- Xảy ra trong vòng tuần đầu sau khi tiêm Botox, có tính tạm thời.
- Đau khu trú, viêm, nhạy cảm đau, sưng, ban đỏ, chảy máu hoặc vết bầm do tiêm. Xử trí: chườm đá, uống, bôi thuốc chống viêm.
- Đau do kim tiêm hoặc lo âu có thể có các đáp ứng mạch - thần kinh phế vị như hạ huyết áp và ngất thoáng qua. Xử trí: nằm nghỉ ngơi, theo dõi huyết áp.

PHẪU THUẬT MÚC NỘI NHÃN

I. ĐẠI CƯƠNG

Phẫu thuật múc nội nhãn là phẫu thuật cắt bỏ giác mạc và tổ chức nội nhãn.

II. CHỈ ĐỊNH

- Mất mất chức năng không còn khả năng điều trị bảo tồn, đau nhức, kích thích.
- Cần lắp mắt giả.

III. CHỐNG CHỈ ĐỊNH

- U nội nhãn
- Nhãn cầu teo quá nhỏ
- Tình trạng toàn thân không cho phép phẫu thuật

IV. CHUẨN BỊ

1. Người thực hiện

Bác sĩ chuyên khoa Mắt.

2. Phương tiện

Bộ dụng cụ múc nội nhãn.

3. Người bệnh

- Được chuẩn bị như các trường hợp phẫu thuật mắt khác.
- Người bệnh và gia đình được tư vấn trước phẫu thuật.

4. Hồ sơ bệnh án

Theo quy định chung của Bộ Y tế.

V. CÁC BƯỚC TIẾN HÀNH

1. Kiểm tra hồ sơ

2. Kiểm tra người bệnh

3. Thực hiện kỹ thuật

3.1. Vô cảm

Gây tê tại chỗ có thể kết hợp với tiền mê. Trẻ em: gây mê.

3.2. Kỹ thuật

- Bóc tách kết mạc quanh rìa ra sau.
- Dùng dao và kéo cắt củng mạc phía sau rìa 3mm.
- Cặp cố định mép củng mạc.
- Dùng thìa múc tổ chức nội nhãn, nạo sạch hắc mạc khỏi củng mạc.
- Đốt cầm máu củng mạc và đầu thị thần kinh.
- Khâu củng mạc.
- Khâu kết mạc.
- Tra thuốc sát trùng và thuốc mỡ kháng sinh.
- Băng ép.
- Gửi bệnh phẩm làm xét nghiệm giải phẫu bệnh.

VI. THEO DÕI

Sau phẫu thuật: thay băng hàng ngày. Đặt khuôn và lấp mắt giả sớm.

VII. TAI BIẾN VÀ XỬ LÝ

1. Trong phẫu thuật

Chảy máu nhiều: cầm máu bằng đốt, ép chặt.

2. Sau phẫu thuật

- Chảy máu: băng ép.
- Nhiễm khuẩn: kháng sinh tại chỗ và toàn thân.

PHẪU THUẬT MÚC NỘI NHÃN CÓ ĐẶT BI CHÓP CƠ

I. ĐẠI CƯƠNG

Phẫu thuật múc nội nhãn có đặt bi chóp cơ là phẫu thuật cắt bỏ giác mạc và tổ chức nội nhãn kết hợp với đặt bi trong chóp cơ nhằm phục hồi thể tích hốc mắt thiếu hụt, đặt mắt giả dày hơn, vận động linh hoạt hơn, cân đối so với mắt lành và đảm bảo tính thẩm mỹ cao.

II. CHỈ ĐỊNH

- Mắt mất chức năng không còn khả năng điều trị bảo tồn, đau nhức, kích thích.
- Cần lấp mắt giả.

III. CHỐNG CHỈ ĐỊNH

- U nội nhãn.
- Nhãn cầu teo quá nhỏ.
- Tình trạng toàn thân không cho phép phẫu thuật.

IV. CHUẨN BỊ

1. Người thực hiện

Bác sĩ chuyên khoa Mắt.

2. Phương tiện

- Bộ dụng cụ chuyên khoa mắt.
- Đốt điện hai cực.
- Bi silicon.

3. Người bệnh

- Vệ sinh mắt trước phẫu thuật
- Chụp ảnh trước phẫu thuật
- Tư vấn cho người bệnh trước phẫu thuật

4. Hồ sơ bệnh án

- Mô tả tổn thương bằng hình vẽ.
- Ghi rõ dự kiến phương pháp định thực hiện.

V. CÁC BƯỚC TIẾN HÀNH

1. Kiểm tra hồ sơ

2. Kiểm tra người bệnh

3. Thực hiện kỹ thuật

3.1. Vô cảm

Gây mê và kết hợp gây tê bổ sung cạnh nhãn cầu và dưới kết mạc.

3.2. Tiến hành phẫu thuật

- Đặt vành mi.
- Rửa kết mạc quanh rìa giác mạc.
- Cắt bỏ giác mạc, củng mạc cách rìa 3 - 4mm.
- Lấy sạch tổ chức nội nhãn.
- Đốt cầm máu thị thần kinh.
- Cắt thị thần kinh.
- Cắt đôi túi củng mạc đi qua thị thần kinh để bộc lộ chớp cơ, thường ở kinh tuyến 7 giờ -13 giờ hoặc 5 giờ -11 giờ, tránh vị trí các cơ trực.
- Đặt bi silicon vào trong chớp cơ.
- Khâu củng mạc phía sau và phía trước bằng chỉ vicryl 5-0.
- Khâu kết mạc.
- Băng ép.

VI. THEO DÕI

- Người bệnh khám lại 1 ngày, 1 tuần, 1 tháng sau phẫu thuật
- Lắp mắt giả sau 2 tuần
- Đánh giá cân xứng với mắt lành và vận động của mắt giả

VII. TAI BIẾN VÀ XỬ TRÍ

1. Trong phẫu thuật

- Chảy máu, đốt cầm máu thị thần kinh thật tốt.
- Choáng, ngất do đau và sợ, cần giảm đau tốt trước phẫu thuật.

2. Sau phẫu thuật

- Chảy máu: băng ép và theo dõi.
- Nhiễm trùng: kháng sinh.
- Lộ bi sau một thời gian: ít gặp hơn nhiều so với đặt bi silicon trong túi củng mạc.

PHẪU THUẬT CẮT BỎ NHÂN CẦU

I. ĐẠI CƯƠNG

Phẫu thuật cắt bỏ nhân cầu là phẫu thuật cắt bỏ toàn bộ tổ chức nhân cầu và một phần thị thần kinh.

II. CHỈ ĐỊNH

- Ung thư võng mạc giai đoạn I, II.
- Mất mắt chức năng không điều trị được bằng các phương pháp khác.

III. CHỐNG CHỈ ĐỊNH

- Ung thư võng mạc giai đoạn III, IV.
- Tình trạng toàn thân không cho phép phẫu thuật.

IV. CHUẨN BỊ

1. Người thực hiện

Bác sĩ chuyên khoa Mắt

2. Phương tiện

Bộ dụng cụ cắt bỏ nhân cầu.

3. Người bệnh

- Được chuẩn bị như các trường hợp phẫu thuật mắt khác.
- Người bệnh và gia đình được tư vấn trước phẫu thuật.

4. Hồ sơ bệnh án

Theo quy định chung của Bộ Y tế.

V. CÁC BƯỚC TIẾN HÀNH

1. Kiểm tra hồ sơ

2. Kiểm tra người bệnh

3. Thực hiện kỹ thuật

3.1. Vô cảm

- Trẻ em: gây mê.
- Người lớn: gây tê tại chỗ hậu nhãn cầu và có thể kết hợp với tiền mê.

3.2. Kỹ thuật

- Cắt kết mạc quanh rìa.
- Dùng móc lác lần lượt lấy và cắt buồng cơ trực trên, dưới, trong sát chỗ bám vào củng mạc.
- Kẹp giữ cơ trực ngoài ở sát chỗ bám bằng panh và cắt cơ khỏi nhãn cầu.
- Dùng kéo đầu tù bóc tách tổ chức xung quanh nhãn cầu và luồn ra sau cắt bỏ nhãn cầu với một đoạn thị thần kinh.

Chú ý: Nếu nghi ngờ ung thư: cắt thị thần kinh dài hơn 10mm.

- Cầm máu.
- Khâu kết mạc.
- Tra thuốc sát trùng và mỡ kháng sinh.
- Nhét gạc vô trùng rồi băng ép hốc mắt.
- Gửi bệnh phẩm làm xét nghiệm giải phẫu bệnh.

VI. THEO DÕI

Sau phẫu thuật:

Thay băng hàng ngày. Đặt khuôn và lấp mắt giả sớm.

VII. TAI BIẾN VÀ XỬ LÝ

1. Trong phẫu thuật

- Chảy máu: ép bằng gạc.
- Cắt sót củng mạc: tìm và cắt hết.
- Cắt thị thần kinh chưa đủ dài: cần cắt tiếp.

2. Sau phẫu thuật

- Chảy máu: băng ép.
- Nhiễm khuẩn tổ chức hốc mắt: điều trị kháng sinh mạnh.

PHẪU THUẬT LẤY THỂ THỦY TINH NGOÀI BAO, ĐẶT THỂ THỦY TINH NHÂN TẠO

I. ĐẠI CƯƠNG

Phẫu thuật lấy thể thủy tinh ngoài bao là phương pháp lấy đi khối nhân và toàn bộ chất vỏ thể thủy tinh qua một khoảng mở ở trung tâm của bao trước và để lại bao sau.

II. CHỈ ĐỊNH

Tất cả các loại đục thể thủy tinh trừ những trường hợp chống chỉ định.

III. CHỐNG CHỈ ĐỊNH

- Đục và lệnh thể thủy tinh nhiều >180°.
- Đục thể thủy tinh dạng màng, xơ.
- Các trường hợp đang viêm nhiễm tại mắt.
- Bệnh lý toàn thân chưa cho phép phẫu thuật.

IV. CHUẨN BỊ

1. Người thực hiện

Bác sĩ chuyên khoa Mắt.

2. Phương tiện

- Máy hiển vi phẫu thuật.
- Bộ dụng cụ phẫu thuật thể thủy tinh ngoài bao.
- Thể thủy tinh nhân tạo.
- Thuốc gây tê tại chỗ, kháng sinh và corticosteroid.

3. Người bệnh

- Khám toàn thân và làm các xét nghiệm theo quy định theo quy định.
- Bơm rửa lệ đạo.
- Siêu âm đánh giá tình trạng dịch kính võng mạc và tính công suất thể thủy tinh nhân tạo.
- Người bệnh và gia đình được giải thích về bệnh, biến chứng, kết quả phẫu thuật.

4. Hồ sơ bệnh án

Theo quy định chung.

V. CÁC BƯỚC TIẾN HÀNH

1. Kiểm tra hồ sơ

2. Kiểm tra người bệnh

3. Thực hiện kỹ thuật

3.1. Vô cảm

- Trẻ em: gây mê.
- Người lớn: tiêm tê cạnh nhãn cầu.

3.2. Kỹ thuật

- Cố định mi và cơ trực trên.
- Phẫu tích kết mạc sát rìa từ 10 giờ - 2 giờ, bộc lộ củng mạc và cầm máu.
- Rạch củng giác mạc vùng rìa: rạch 2/3 bề dày giác mạc, mở vào tiền phòng chiều dài 2mm cách rìa 1mm.
- Bơm dịch nhầy vào tiền phòng.
- Mở bao trước thể thủy tinh theo kiểu hình con tem bằng kim hoặc xé liên tục kích thước 6 - 7mm bằng kẹp phẫu tích xé bao.
- Mở rộng vết mổ vùng rìa khoảng 120 - 140°.
- Đặt chỉ an toàn
- Dùng kim 2 nòng tách và xoay phần nhân của thể thủy tinh.
- Lấy nhân: một tay phẫu thuật viên cầm spatule ấn nhẹ vào cực dưới của nhân ở vị trí 6 giờ, tay kia dùng móc lác ấn vào củng mạc ở sau mép phẫu thuật đẩy dần nhân thể thủy tinh trượt qua vết mổ ra ngoài.
- Rửa hút sạch chất nhân.
- Bơm chất nhầy vào tiền phòng, đặt thể thủy tinh nhân tạo vào trong bao.

- Rửa sạch chất nhầy.
- Khâu phục hồi vết mổ.
- Tái tạo tiền phòng bằng nước hoặc hơi.
- Tiêm kháng sinh và corticosteroid cạnh nhãn cầu.
- Tra mỡ kháng sinh, băng mắt.

VI. THEO DÕI

Thay băng, theo dõi hàng ngày cho đến khi xuất viện.

VII. TAI BIẾN VÀ XỬ LÝ

1. Trong phẫu thuật

- Xuất huyết tiền phòng: rửa sạch máu tiền phòng.
- Vỡ bao sau thể thủy tinh, phôi dịch kính: kéo chỉ an toàn, cắt dịch kính bằng máy cắt dịch kính.
- Xuất huyết tổng khứ hoặc dọa xuất huyết tổng khứ: đóng ngay mép phẫu thuật.

2. Sau phẫu thuật

- Xuất huyết tiền phòng: điều trị tiêu máu.
- Phù nề giác mạc: điều trị giảm phù nề.
- Viêm màng bồ đào: chống viêm bằng kháng sinh và corticosteroid, dẫn đồng tử.
- Tăng nhãn áp: hạ nhãn áp bằng thuốc hoặc phẫu thuật.
- Xẹp tiền phòng: xử lý theo nguyên nhân:
 - + Nếu mép phẫu thuật kín: băng ép, uống nhiều nước.
 - + Nếu rò mép phẫu thuật: khâu lại mép phẫu thuật và bơm hơi tiền phòng.
- Bong hắc mạc: tra atropin 1%, uống glycerol, điều trị chống viêm. Nếu sau 1 tuần tiền phòng không tái tạo thì bơm hơi tiền phòng, tháo dịch hắc mạc.
- Viêm nội nhãn: điều trị viêm nội nhãn tích cực.

PHẪU THUẬT LẤY THỂ THỦY TINH TRONG BAO

I. ĐẠI CƯƠNG

Phẫu thuật lấy thể thủy tinh trong bao là phương pháp lấy toàn bộ thể thủy tinh.

II. CHỈ ĐỊNH

- Lệch thể thủy tinh quá nhiều (> 180°).
- Thể thủy tinh sa vào tiền phòng.

III. CHỐNG CHỈ ĐỊNH

- Đục thể thủy tinh bẩm sinh ở trẻ em.
- Các trường hợp đang viêm nhiễm tại mắt.
- Bệnh lý toàn thân chưa cho phép phẫu thuật.

IV. CHUẨN BỊ

1. Người thực hiện

Bác sĩ chuyên khoa Mắt.

2. Phương tiện

- Máy hiển vi phẫu thuật.
- Bộ dụng cụ vi phẫu, kim chỉ không tiêu 10-0.
- Thuốc tê, thuốc kháng sinh và corticosteroid.

3. Người bệnh

- Khám mắt: kiểm tra thị lực, thử kính, đo nhãn áp, đánh giá tình trạng giác mạc, đồng tử, thể thủy tinh, dịch kính, võng mạc.
- Khám toàn thân và các xét nghiệm theo quy định theo quy định.
- Tư vấn cho người bệnh trước phẫu thuật.
- Uống thuốc hạ nhãn áp trước phẫu thuật.
- Tra dẫn đồng tử trước phẫu thuật.

4. Hồ sơ bệnh án

Theo quy định của Bộ Y tế.

V. CÁC BƯỚC TIẾN HÀNH

1. Kiểm tra hồ sơ

2. Kiểm tra người bệnh

3. Thực hiện kỹ thuật

3.1. Vô cảm

- Trẻ em: gây mê.
- Người lớn: gây tê tại chỗ hoặc gây mê.

3.2. Kỹ thuật

- Cố định mi, đặt chỉ cơ trực trên.
- Phẫu tích kết mạc phía trên sát rìa. Cầm máu củng mạc.
- Rạch giác củng mạc vùng rìa, mở vào tiền phòng 120 - 140°.
- Đặt chỉ an toàn củng giác mạc.
- Lấy thể thủy tinh trong bao: người phụ nâng mép giác mạc lên. Một tay phẫu thuật viên dùng vòng Snellen đỡ nhẹ phía dưới của thể thủy tinh, tay kia dùng spatun ấn nhẹ phía ngoài nhãn cầu vùng rìa vị trí 6 giờ đẩy thể thủy tinh ra khỏi vết mổ.
- Cắt dịch kính tại mép phẫu thuật và trong tiền phòng (nếu có).
- Cắt mộng mắt chu biên đề phòng biến chứng kẹt mộng mắt hay tăng nhãn áp thứ phát.
- Khâu phục hồi mép mổ.
- Bơm tái tạo tiền phòng.
- Tiêm kháng sinh và cortisol cạnh nhãn cầu, tra mỡ kháng sinh, băng kín mắt phẫu thuật.

VI. THEO DÕI SAU PHẪU THUẬT

Thay băng, theo dõi hàng ngày cho đến khi xuất viện.

VII. TAI BIẾN VÀ XỬ TRÍ

1. Trong phẫu thuật

- Xuất huyết tiền phòng: rửa sạch máu tiền phòng.

- Vỡ bao thể thủy tinh: rửa tiền phòng, lấy chất nhân ra.
- Phôi dịch kính: kéo chỉ an toàn, cắt dịch kính.
- Xuất huyết tổng khứ: đóng ngay mép phẫu thuật.

2. Sau phẫu thuật

- Xuất huyết tiền phòng: điều trị tiêu máu.
- Phù nề giác mạc: giảm phù nề.
- Viêm màng bồ đào: chống viêm bằng kháng sinh và corticosteroid, dẫn đồng tử.
- Tăng nhãn áp: hạ nhãn áp bằng thuốc hoặc phẫu thuật.
- Xẹp tiền phòng: xử lý theo nguyên nhân.
- + Nếu mép phẫu thuật kín: băng ép, uống nhiều nước.
- + Nếu rò mép phẫu thuật: khâu lại mép phẫu thuật và bơm hơi tiền phòng.
- Bong hắc mạc: tra atropin 1%, uống glycerol, chống viêm. Nếu sau 1 tuần tiền phòng không tái tạo thì bơm hơi tiền phòng, tháo dịch hắc mạc.
- Viêm nội nhãn: điều trị viêm nội nhãn tích cực.
- Phù hoàng điểm dạng nang: corticosteroid tại chỗ và toàn thân.
- Bong võng mạc: phẫu thuật bong võng mạc.

PHẪU THUẬT TÁN NHUYỄN THỂ THỦY TINH ĐỤC BẰNG PHƯƠNG PHÁP SIÊU ÂM (PHẪU THUẬT PHACO)

I. ĐẠI CƯƠNG

Phẫu thuật tán nhuyễn nhân thể thủy tinh (phacoemulsification, viết tắt: phaco) là kỹ thuật sử dụng máy phaco tạo ra hoạt động rung ở tần số siêu âm. Chính quá trình rung tại đầu phaco (phaco typ) sẽ phá vỡ nhân thủy tinh thành các mảnh nhỏ và được hút ra ngoài.

II. CHỈ ĐỊNH

Tất cả các trường hợp đục thể thủy tinh.

III. CHỐNG CHỈ ĐỊNH

- Đục thể thủy tinh tiêu, đục thể thủy tinh dạng màng, xơ.
- Các trường hợp đang viêm nhiễm tại mắt.
- Tình trạng toàn thân chưa cho phép phẫu thuật.

IV. CHUẨN BỊ

1. Người thực hiện

Các bác sĩ nhãn khoa được đào tạo về phương pháp phẫu thuật phaco.

2. Phương tiện

- Máy phaco.
- Hiển vi phẫu thuật.
- Bộ dụng cụ vi phẫu để phẫu thuật phaco, dịch nhầy.

3. Người bệnh

- Các xét nghiệm giống như phẫu thuật thể thủy tinh ngoài bao.

- Chuẩn bị người bệnh trước phẫu thuật; giống như phẫu thuật thể thủy tinh ngoài bao.

4. Hồ sơ bệnh án

Theo quy định của Bộ Y tế.

V. CÁC BƯỚC TIẾN HÀNH

1. Kiểm tra hồ sơ

2. Kiểm tra người bệnh

3. Thực hiện kỹ thuật

3.1. Gây tê

- Gây tê tại chỗ hoặc gây mê.

- Với những người bệnh phối hợp tốt, có thể không cần tiêm tê mà chỉ gây tê bằng thuốc tê bề mặt, tra 2 - 3 lần trước phẫu thuật.

3.2. Kỹ thuật

- Đặt vành mi (hoặc có thể đặt chỉ cố định mi và cơ trực).

- Tạo đường hầm vào tiền phòng: hiện có 3 cách:

+ Tạo đường hầm từ vùng rìa: đường rạch song song với vùng rìa, cách vùng rìa khoảng 1,5mm về phía củng mạc. Dùng dao tạo đường hầm đi vào phía giác mạc, quá vùng rìa khoảng 1mm thì chọc vào tiền phòng.

+ Tạo đường hầm từ củng mạc: đường rạch cách vùng rìa 2 - 2,5mm về phía củng mạc. Đường hầm cũng đi quá vùng rìa giác mạc 1mm thì vào tiền phòng.

- Tạo đường hầm từ giác mạc: dùng dao phẫu thuật phaco đi trực tiếp tại vùng giác mạc trong ở rìa. Đường hầm trong giác mạc dài khoảng 2 - 2,5mm.

- Bơm dịch nhầy vào tiền phòng.

- Mở đường phẫu thuật phụ bằng dao 15 độ (thường vuông góc với đường phẫu thuật chính).

- Xé bao thể thủy tinh: có thể xé bao bằng kim hoặc bằng kẹp phẫu tích xé bao. Đường kính xé bao từ 5,5 - 6mm.

- Tách nhân thể thủy tinh bằng nước cho đến khi xoay khối nhân được dễ dàng.

- Dùng đầu phaco để tán nhuyễn nhân thể thủy tinh.

- Dùng đầu hút hút sạch chất nhân.

- Bơm dịch nhầy, sau đó đặt thể thủy tinh nhân tạo vào trong túi bao.

- Với đường rạch vùng rìa hoặc củng mạc thì có thể khâu 1 mũi chỉ 10-0. Với đường rạch trực tiếp giác mạc thì bơm nước vào mép đường rạch chính và phụ để mép vết phẫu thuật tự khép kín.

- Kiểm tra độ kín mép phẫu thuật.

- Có thể tiêm kháng sinh và corticoid sau phẫu thuật.

- Tra mỡ kháng sinh, băng mắt.

VI. THEO DÕI

Tra kháng sinh tại mắt ngày 4 lần trong 1 tuần.

Tra corticoid tại mắt ngày 4 lần trong 1 tháng.

VII. TAI BIẾN VÀ XỬ LÝ

1. Trong phẫu thuật

- Đường xé bao quá nhỏ: xé bao bổ sung.
- Đường xé bao bị rách rộng ra ngoài vi: nếu chưa có nhiều kinh nghiệm thì nên chuyển sang phẫu thuật ngoài bao.
- Rách bao sau trong quá trình phaco nhân: cần cân nhắc và chuyển sang phẫu thuật ngoài bao sớm nếu thấy đường rách bao rộng hơn.
- Rách bao sau trong quá trình hút chất nhân: cần cắt sạch dịch kính, sau đó đặt thể thủy tinh.
- Nhân thể thủy tinh sa vào buồng dịch kính: không được dùng đầu phaco đưa vào buồng dịch kính để hút nhân. Cần đóng lại vết phẫu thuật và mời chuyên gia võng mạc, dịch kính tới xử lý cắt thể thủy tinh và dịch kính.
- Bồng mép vết phẫu thuật: do đầu phaco sinh nhiệt. Cần dội nước liên tục vào mép vết phẫu thuật trong quá trình phẫu thuật.

2. Sau phẫu thuật

Tai biến và xử lý giống như các biến chứng của phẫu thuật thể thủy tinh ngoài bao như: viêm nội nhãn, xuất huyết tiền phòng, loạn dưỡng giác mạc, lệch thể thủy tinh, đục bao sau, phù hoàng điểm dạng nang.

PHẪU THUẬT ĐIỀU TRỊ TẬT KHÚC XẠ BẰNG LASER EXCIMER

I. ĐẠI CƯƠNG

Điều trị tật khúc xạ (cận thị, viễn thị, loạn thị, lão thị) bằng laser Excimer là phẫu thuật dùng laser Excimer bào mòn để làm thay đổi độ cong giác mạc giúp cho hình ảnh hội tụ đúng trên võng mạc.

II. CHỈ ĐỊNH

- Tuổi từ 18 trở lên.
- Bị tật khúc xạ: cận thị, viễn thị, loạn thị, lão thị.
- Độ khúc xạ ổn định.
- Đã bỏ kính tiếp xúc ít nhất là 2 tuần (nếu có đeo kính tiếp xúc).
- Thị lực tăng khi thử kính.
- Riêng với trẻ em có thể chỉ định phẫu thuật khi độ lệch khúc xạ giữa 2 mắt từ 5 đi ốp trở lên.

III. CHỐNG CHỈ ĐỊNH

Tình trạng toàn thân và tại mắt không cho phép phẫu thuật.

IV. CHUẨN BỊ

1. Người thực hiện

Bác sĩ nhãn khoa đã được đào tạo.

2. Phương tiện

- Máy laser Excimer.
- Đầu microkeratome, lưỡi dao, vòng hút áp lực (hoặc máy cắt vạt giác mạc bằng laser: femtosecond).
- Bộ dụng cụ phẫu thuật Lasik.

3. Người bệnh

Tư vấn cho người bệnh về phẫu thuật và tiên lượng của phẫu thuật.

4. Hồ sơ bệnh án

Theo quy định hiện hành của Bộ Y tế.

V. CÁC BƯỚC TIẾN HÀNH

1. Kiểm tra hồ sơ

2. Kiểm tra người bệnh

3. Thực hiện kỹ thuật

3.1. Vô cảm

Gây tê tại chỗ hoặc gây mê với trẻ em.

3.2. Kỹ thuật

Phẫu thuật được tiến hành đồng thời 2 mắt ở hầu hết các trường hợp.

3.2.1. Phẫu thuật Lasik (*Laser in Situ Keratomileusis*)

- Sát trùng da mi và quanh mi.
- Phủ khăn phẫu thuật, đặt tấm dính lông mi, đặt vành mi, đánh dấu giác mạc.
- Đặt vòng hút áp lực quanh vùng rìa giác mạc.
- Cắt vạt giác mạc (chiều dày 160 hoặc 130 μ m).
- Lật vạt giác mạc, thấm khô nền giác mạc.
- Đốt laser trên giác mạc (thời gian laser tác động giác mạc tùy thuộc vào mức độ khúc xạ cần điều chỉnh).
- Rửa sạch nền giác mạc, đậy lại vạt giác mạc.
- Vuốt cho vạt giác mạc phẳng và bám chặt vào nền giác mạc.
- Thấm khô bờ vết cắt bằng sponge.
- Đặt kính tiếp xúc mềm (nếu cần thiết).
- Tra thuốc kháng sinh và chống viêm không có corticoid.

3.2.2. Phẫu thuật PRK (*Photo Refractive Keratectomy*)

- Các thì chuẩn bị: như phẫu thuật Lasik.
- Sau khi đặt vành mi, dùng spatule nạo lớp biểu mô trung tâm giác mạc.
- Thấm khô giác mạc, đốt laser.
- Đặt kính tiếp xúc mềm.
- Tra kháng sinh và thuốc chống viêm.

VI. THEO DÕI

1. Trong phẫu thuật

Một số trường hợp xuất huyết từ mạch máu vùng rìa. Nếu thấm khô mà máu chưa ngừng chảy thì nhỏ adrenalin 0,1% lên vùng tân mạch và ép xuống cho đến khi cầm máu.

2. Sau phẫu thuật

- Theo dõi sớm:
 - + Tình trạng vạt giác mạc (có xô hoặc có nếp nhăn vạt giác mạc).
 - + Mức độ trong suốt của giác mạc.
 - + Phát hiện bất thường dưới vạt giác mạc.

- + Tình trạng biểu mô hóa của giác mạc.
- Theo dõi muộn:
- + Mức độ điều chỉnh khúc xạ so với trước phẫu thuật.
- + Độ trong suốt của giác mạc.

VII. TAI BIẾN VÀ XỬ LÝ

1. Phẫu thuật Lasik

- Đứt vạt giác mạc: giữ nguyên vạt tại dao, tiếp tục đốt laser. Sau đó dùng hai kẹp phẫu tích giác mạc đặt lại vạt (theo đường đánh dấu).
- Dao không cắt hết vạt giác mạc: đặt lại vạt giác mạc, chờ 3 - 6 tháng phẫu thuật lại.
- Lệch vạt giác mạc trong những ngày hậu phẫu: đặt lại vạt giác mạc đúng vị trí, sau đó đặt kính tiếp xúc mềm. Có thể băng ép trong ngày đầu.
- Tế bào biểu mô phát triển giữa lớp cắt: nếu ảnh hưởng đến thị lực thì có thể dùng spatule lật vạt giác mạc, cạo sạch lớp biểu mô.

2. Phẫu thuật PRK

Chậm liền biểu mô: thông thường giác mạc sẽ biểu mô hóa hoàn toàn sau 3- 4 ngày. Nếu kéo dài hơn thì dùng các thuốc dinh dưỡng giác mạc tra lại mắt. Có thể băng che mắt.

PHẪU THUẬT ĐIỀU TRỊ BỆNH VỔNG MẠC TRẺ ĐỂ NON BẰNG LASER

I. ĐẠI CƯƠNG

Phẫu thuật điều trị bệnh võng mạc trẻ đẻ non là phương pháp dùng năng lượng laser gây bỏng vùng võng mạc vô mạch để tránh tăng sinh tân mạch võng mạc.

II. CHỈ ĐỊNH

- Mọi tổn thương bong võng mạc trẻ đẻ non ở vùng I, kèm theo bệnh cộng (dẫn và ngoài ngoài mạch máu quanh gai thị ít nhất trên 2 góc phần tư võng mạc).
- Bệnh vùng I, giai đoạn 3 nhưng không có bệnh cộng.
- Bệnh vùng II, giai đoạn 2, hoặc 3, kèm theo bệnh cộng.

III. CHỐNG CHỈ ĐỊNH

Các bệnh toàn thân và tại mắt không cho phép phẫu thuật.

IV. CHUẨN BỊ

1. Người thực hiện

Bác sĩ chuyên khoa Mắt.

2. Phương tiện

- Máy laser diode có bước sóng 810nm hoặc 532nm.
- Kính Volk 20, 28D.
- Bộ vành mi sơ sinh và ấn củng mạc.
- Thuốc: thuốc dẫn đồng tử, thuốc gây tê bề mặt.

3. Người bệnh

- Tư vấn cho gia đình người bệnh trước phẫu thuật.
- Tra thuốc dẫn đồng tử trước khi điều trị laser.

4. Hồ sơ bệnh án

Hồ sơ bệnh án điều trị nội trú theo quy định của Bộ Y tế.

V. CÁC BƯỚC TIẾN HÀNH

1. Kiểm tra hồ sơ

2. Kiểm tra người bệnh

- Tình trạng toàn thân.
- Thời gian nhịn ăn trước khi điều trị: > 4 giờ.
- Thời gian tra thuốc dẫn đồng tử trước khi điều trị: Mydrin- P, 3 - 4 lần, trước khi điều trị 30 - 45 phút.

3. Thực hiện kỹ thuật

- Điều trị có thể tiến hành tại phòng phẫu thuật hoặc tại khoa sơ sinh.
- Phương pháp vô cảm: gây mê nội khí quản hoặc tiền mê gây ngủ.
- Laser toàn bộ võng mạc vô mạch trước gờ xơ. Nếu gờ xơ cao có thể laser 2 - 3 hàng võng mạc ngay sau gờ xơ.

Thông số laser:

+ Cường độ laser: thông thường đặt từ 80-100mw (máy laser 532), 200-300mw (máy laser 810). Cường độ laser có thể điều chỉnh tăng hoặc giảm phụ thuộc vào màu sắc của vết đốt. Điều chỉnh để vết đốt laser ở võng mạc có màu trắng đục là đạt yêu cầu. Nếu khi bắn vết đốt chỉ có màu trắng nhạt hoặc chưa tạo hiệu ứng laser trên võng mạc, cần phải tăng dần cường độ laser lên. Ngược lại, khi vết đốt có màu trắng sù cần phải giảm cường độ laser xuống.

+ Thời gian mỗi xung laser: thay đổi từ 100 - 200ms. Tăng hoặc giảm thời gian xung laser sẽ làm thay đổi hiệu ứng laser lên vết đốt ở võng mạc.

+ Thời gian giữa các xung laser: Nếu để máy hoạt động ở chế độ liên tục, thời gian giữa các xung laser có thể cài đặt từ 100 - 200ms.

+ Số lượng vết đốt: phụ thuộc vào phạm vi võng mạc cần điều trị laser.

- Ghi chép kết quả vào phiếu điều trị hoặc sổ theo dõi.

VI. THEO DÕI

- Theo dõi chặt tình trạng người bệnh sau điều trị nhất là tình trạng suy hô hấp.
- Khám lại mắt sau điều trị 1- 2 tuần một lần cho tới khi bệnh thoái triển hoàn toàn.
- Chỉ định điều trị bổ sung nếu còn vùng võng mạc vô mạch chưa laser hết, bệnh tiến triển nặng lên, mạch máu còn dẫn, xơ tiếp tục tăng sinh.

VII. XỬ LÝ TAI BIẾN

1. Trong khi điều trị

- Chậm nhịp tim: thường do ấn mạnh vào thành nhãn cầu khi điều trị laser vùng võng mạc chu biên. Khi đó phải bỏ ấn củng mạc ra, đợi đến khi nhịp tim trở lại bình thường mới tiếp tục điều trị.
- Hạ nhiệt độ: cần ủ ấm, hoặc dùng máy thổi hơi ấm để nâng thân nhiệt lên.
- Phù giác mạc: không để giác mạc bị khô trong suốt thời gian điều trị. Dùng dung dịch đường hoặc muối ưu trương để tưới ướt giác mạc, tránh không ấn củng mạc quá mạnh, quá lâu.

2. Sau khi điều trị

- Suy hô hấp: tiếp tục cho thở oxy sau khi thoát mê, hút sạch đờm dãi, làm thông thoáng đường thở.

- Nôn trở sau gây mê: đặt người bệnh nằm nghiêng đầu về một bên để tránh hít phải dịch nôn ra.

PHẪU THUẬT LẤY THỂ THỦY TINH NGOÀI BAO ĐIỀU TRỊ ĐỤC THỂ THỦY TINH BẨM SINH

I. ĐẠI CƯƠNG

Phẫu thuật lấy thể thủy tinh ngoài bao là phương pháp lấy đi khối nhân và toàn bộ chất vỏ thể thủy tinh qua một khoảng mở ở trung tâm của bao trước và để lại bao sau.

II. CHỈ ĐỊNH

Đục thể thủy tinh toàn bộ (không soi được đáy mắt) hoặc đục thể thủy tinh chưa hoàn toàn có thị lực (nếu thử được) $\leq 20/200$.

III. CHỐNG CHỈ ĐỊNH

Tình trạng toàn thân và mắt không cho phép phẫu thuật.

IV. CHUẨN BỊ

1. Người thực hiện

Bác sĩ chuyên khoa Mắt.

2. Phương tiện

- Bộ dụng cụ vi phẫu, kéo cắt bao, kim hoặc kẹp phẫu tích xé bao.
- Kính sinh hiển vi phẫu thuật. Máy cắt dịch kính.
- Thuốc gây tê tại chỗ, kháng sinh và corticoid tại chỗ.

3. Người bệnh

- Tư vấn cho người bệnh và gia đình người bệnh trước phẫu thuật.
- Tra thuốc dẫn đồng tử 2 - 3 lần trong 2 giờ trước phẫu thuật để đảm bảo đồng tử dẫn tốt trong khi phẫu thuật.

4. Hồ sơ bệnh án

Làm hồ sơ bệnh án theo quy định của Bộ Y tế.

V. CÁC BƯỚC TIẾN HÀNH

1. Kiểm tra hồ sơ

2. Kiểm tra người bệnh

3. Thực hiện kỹ thuật

3.1. Vô cảm

Gây mê đối với trẻ nhỏ, bổ sung gây tê cạnh nhãn cầu.

3.2. Kỹ thuật

- Đặt vành mi. Cố định cơ trực trên.
- Mở vào tiền phòng. Có hai cách: tạo đường hầm củng mạc 2/3 chiều dày, cách rìa 3mm vào đến giác mạc hoặc dùng pique rạch trực tiếp từ vùng rìa giác mạc thường ở kinh tuyến 10 giờ.
- Bơm chất nhày duy trì tiền phòng.
- Xé bao trước thể thủy tinh bằng kim 25 Gauche hoặc kẹp phẫu tích xé bao.
- Hút nhân thể thủy tinh.

- Bơm chất nhầy tách hai lá bao trước, bao sau và đặt thể thủy tinh nhân tạo vào trong túi bao (nếu có).

- Rửa sạch chất nhầy.

* Trong trường hợp phối hợp cắt bao sau và dịch kính trước: đặt kim nước 22G qua giác mạc vào tiền phòng vị trí 2 giờ. Đưa đầu cắt dịch kính qua vết rạch giác mạc ra mặt sau thể thủy tinh nhân tạo, hoặc đưa qua đường vào tại Pars plana cắt bao sau vùng trung tâm rộng 3 - 4mm và cắt dịch kính trước. Tốc độ cắt 400 lần /phút và áp lực hút 100mmHg.

- Bơm phù vết phẫu thuật hoặc khâu giác mạc bằng chỉ 10/0.

- Tái tạo tiền phòng bằng nước hoặc bóng hơi.

- Tiêm kháng sinh và corticoid cạnh nhãn cầu

- Tra betadin 5% và mỡ kháng sinh, corticosteroid, băng chặt. Kết thúc phẫu thuật.

VI. THEO DÕI

- Theo dõi toàn thân và khám mắt người bệnh hàng ngày.

- Tra dung dịch kháng sinh, corticosteroid, dẫn đồng tử trong 1 tháng đầu sau phẫu thuật.

- Toàn thân có thể dùng kháng sinh đường uống (theo cân nặng) trong 3 - 5 ngày.

VII. XỬ TRÍ TAI BIẾN

1. Trong phẫu thuật

- Xuất huyết tiền phòng: rửa sạch tiền phòng.

- Rách bao sau rộng, thoát dịch kính và sót chất nhân: cắt dịch kính bằng máy cắt dịch kính.

- Rơi chất thể thủy tinh trong buồng dịch kính: chuyển cắt dịch kính qua Pars plana.

2. Sau phẫu thuật

- Viêm màng bồ đào: tra thuốc kháng sinh, chống viêm, dẫn đồng tử.

- Phù giác mạc: tra dung dịch ưu trương.

- Sót chất nhân: nếu nhiều hoặc nằm ngay tại trục thị giác thì cần phẫu thuật lấy chỗ chất nhân còn sót ra.

- Đục bao sau: nếu đục độ II và III trở nên (không soi rõ được đáy mắt) thì có thể điều trị bằng laser Nd-YAG ở trẻ nhỏ trên 6 tuổi hoặc phẫu thuật cắt bao sau đối với trẻ dưới 6 tuổi hoặc khó hợp tác.

- Tăng nhãn áp: thường do viêm màng bồ đào nặng gây dính đồng tử. Có thể dùng thuốc hạ nhãn áp tra tại chỗ, uống hoặc phẫu thuật cắt bè (nếu cần).

- Viêm mủ nội nhãn sau phẫu thuật: kháng sinh nội nhãn, tại chỗ và toàn thân, chống viêm corticosteroid và cắt dịch kính mủ (nếu cần).

PHẪU THUẬT LÁC CƠ NĂNG ĐƠN THUẦN

I. ĐẠI CƯƠNG

Phẫu thuật điều trị lác nhằm điều chỉnh sự lệch trục nhãn cầu bằng cách can thiệp lên các cơ vận nhãn.

II. CHỈ ĐỊNH

Lác cơ năng.

III. CHỐNG CHỈ ĐỊNH

- Lác điều tiết hoàn toàn.
- Lác liệt hoàn toàn.
- Tình trạng toàn thân và tại mắt không cho phép phẫu thuật.

IV. CHUẨN BỊ

1. Người thực hiện

Bác sĩ chuyên khoa Mắt.

2. Phương tiện

Bộ dụng cụ phẫu thuật lác.

3. Người bệnh

Giải thích tiên lượng bệnh cho gia đình người bệnh. Người bệnh cần được theo dõi chặt chẽ sau phẫu thuật để dự phòng lác tái phát.

4. Hồ sơ bệnh án

Ghi rõ hình thái lác, độ lác, tính chất lác, chức năng thị giác, các hội chứng kèm theo (nếu có), tình trạng toàn thân.

V. CÁC BƯỚC TIẾN HÀNH

1. Kiểm tra hồ sơ

2. Kiểm tra người bệnh

3. Tiến hành phẫu thuật

3.1. Vô cảm

Gây tê tại chỗ gây mê đối với trẻ em dưới 15 tuổi.

3.2. Kỹ thuật

Gồm 3 thì chính.

* Thì 1: cắt mở kết mạc và bao tenon. Có thể mở theo đường sát rìa hoặc đi đường cùng đồ.

* Thì 2: phẫu tích và bộc lộ cơ, dùng kéo cong tù đầu bóc tách cơ và bao tenon sâu ra sau từ 10 - 12mm, sau đó cắt màng liên cơ từ 10 - 15mm. Chú ý không làm rách bao cơ.

* Thì 3: thao tác lùi cơ và rút ngắn cơ.

- Lùi cơ: dùng móc lác lấy cơ, dùng kim liền chỉ Ethicon 6-0 khâu dính 2 mép cơ cách chỗ bám cơ 2mm, cắt cơ khỏi chỗ bám cũ khoảng 1mm. Xác định số mm cần lùi từ chỗ bám cơ cũ bằng compa. Khâu dính đầu cơ vào 2/3 chiều dày củng mạc ở khoảng cách đã định. Khi khâu dính đầu cơ vào củng mạc phải căng thẳng đầu cơ để đảm bảo chiều rộng của cơ. Khâu kết mạc bằng chỉ ethicon 7-0.

- Rút ngắn cơ: dùng móc lác lấy cơ, dùng cặp cơ cặp chặt phần thân cơ ở đoạn định cắt bỏ, cắt rời thân cơ khỏi chỗ bám cũ. Khâu rút ngắn cơ về phía trước theo số mm đã định lượng vào chỗ bám cơ cũ bằng 2 mũi chỉ kiểu chữ U. Cắt bỏ đầu cơ thừa.

Khâu kết mạc.

Tra mỡ kháng sinh, băng mắt.

VI. THEO DÕI

1. Trong phẫu thuật

Theo dõi biến cố do gây mê và tại mắt như rách kết mạc, tuột cơ, thủng củng mạc.

2. Sau phẫu thuật

- Thay băng hàng ngày.
- Toàn thân uống kháng sinh và giảm phù.
- Tra kháng sinh, chống viêm tại chỗ.
- Đánh giá kết quả sau phẫu thuật phẫu thuật lác để phát hiện chỉnh non hay quá chỉnh để có phương pháp xử lý phù hợp, phát hiện biến chứng tại mắt như viêm chân chỉ, xuất huyết dưới kết mạc, tuột cơ.

VII. XỬ LÝ TAI BIẾN

Viêm chân chỉ cần bổ sung thêm thuốc kháng viêm tại chỗ và toàn thân.

Đối với trường hợp tuột cơ cần phải xử trí tìm lại cơ bị tuột hoặc bổ sung bằng phương pháp di thực cơ có tác dụng hỗ trợ (phụ thuộc vào từng trường hợp cụ thể).

PHẪU THUẬT ĐIỀU TRỊ LÁC CÓ CHỈNH CHỈ

I. ĐẠI CƯƠNG

Phẫu thuật điều trị lác có chỉnh chỉ nhằm chỉnh lại sự lệch trục của hai nhãn cầu và phục hồi chức năng thị giác bằng cách can thiệp lên các cơ vận nhãn theo cách thức đặt chỉ chờ để điều chỉnh trong thời gian hậu phẫu.

II. CHỈ ĐỊNH

- Lác liệt.
- Lác có góc lác lớn.

III. CHỐNG CHỈ ĐỊNH

- Trẻ em không phối hợp.
- Tình trạng mắt và toàn thân không cho phép phẫu thuật.

IV. CHUẨN BỊ

1. Người thực hiện

Bác sĩ chuyên khoa Mắt.

2. Phương tiện

- Bộ phẫu thuật lác.
- Đèn trần
- Chỉ ethicon 6-0, chỉ ethicon 7-0.
- Thuốc gây tê tại chỗ; Dung dịch kháng sinh và mỡ kháng sinh.

3. Người bệnh

- Khám mắt toàn diện: theo mẫu chung.
- Làm vệ sinh mắt, bơm rửa lệ đạo, uống thuốc hạ nhãn áp và an thần tối hôm trước ngày phẫu thuật.
- Người bệnh và gia đình được tư vấn trước phẫu thuật.

4. Hồ sơ bệnh án

Theo quy định của Bộ Y tế.

V. CÁC BƯỚC TIẾN HÀNH

1. Kiểm tra hồ sơ

2. Kiểm tra người bệnh

3. Thực hiện kỹ thuật

3.1. Vô cảm

Gây mê với trẻ nhỏ, trẻ lớn có thể gây tê tại chỗ.

3.2. Các bước phẫu thuật

Kỹ thuật: gồm 3 thì chính.

* Thì 1: cắt mở kết mạc và bao Tenon. Nên mở theo đường rìa để dễ dàng chỉnh chỉ.

* Thì 2: phẫu tích và bộc lộ cơ, dùng kéo cong tù đầu bóc tách cơ và bao Tenon sâu ra sau từ 10 - 12mm, sau đó cắt màng liên cơ từ 10 - 15mm. Chú ý không làm rách bao cơ.

* Thì 3: thao tác lùi cơ và rút ngắn cơ.

- Lùi cơ có đặt chỉ điều chỉnh.

+ Dùng móc lác lấy cơ.

+ Dùng chỉ liền 2 kim 6-0 khâu luồn trong thân cơ và khóa chỉ ở cách rìa thân cơ 2mm.

+ Cắt cơ cách chỗ bám cũ 1mm, để tạo thêm cơ.

+ Khâu hai đầu chỉ vào cùng mạc ra sau chỗ bám cũ theo khoảng cách đã định. Hai chỉ khâu trong cùng mạc đi chéo nhau hình mũi kéo ra trước, luồn hai chỉ qua thêm chân cơ. Dùng sợi chỉ thứ ba (nên khác màu) buộc nơ để cố định hai đầu chỉ khâu cơ ở phía trước chỗ bám cơ. Cắt chỉ khâu cơ dài khoảng 2cm để có thể chỉnh chỉ sau này.

+ Khâu dính kết mạc. Đặt đầu chỉ chỉnh vào cùng đồ.

- Rút ngắn cơ:

+ Dùng móc lác lấy cơ, dùng chỉ hai đầu kim 6-0 luồn xuyên qua thân cơ ở vị trí định cắt ngắn cơ và khóa chỉ ở cách rìa thân cơ 2mm.

+ Cắt cơ cách chỗ bám cũ 1mm, để tạo thêm cơ. Cắt bỏ đoạn cơ cần rút ngắn.

+ Khâu hai đầu chỉ vào thêm chân cơ. Dùng sợi chỉ thứ ba (nên khác màu) buộc nơ để cố định hai đầu chỉ khâu cơ ở phía trước chỗ bám cơ. Cắt chỉ khâu cơ dài khoảng 2cm để có thể chỉnh chỉ sau này.

+ Khâu dính kết mạc. Đặt đầu chỉ chỉnh vào cùng đồ.

Kỹ thuật chỉnh chỉ

- Thời điểm: kỹ thuật chỉnh chỉ có thể được tiến hành 4 đến 24 giờ hậu phẫu.

- Dụng cụ: 02 kẹp phẫu tích kết mạc, kéo cắt chỉ, thuốc tê, thuốc sát trùng.

- Kỹ thuật:

+ Sát trùng và gây tê tại chỗ.

+ Tùy theo kết quả đánh giá mà trượt nơ chỉ ra sau hay về trước. 1mm trượt nơ chỉ tương đương điều chỉnh được 1,5⁰ lác tồn dư. Buộc cố định 2 đầu chỉ khâu cơ, cắt phần chỉ thừa và rút bỏ nơ chỉ.

+ Tra dung dịch betadin 5% vào mép phẫu thuật, tra dung dịch kháng sinh, mỡ kháng sinh vào mắt, băng che mắt.

VI. THEO DÕI SAU PHẪU THUẬT

Thay băng hàng ngày, tra dung dịch betadin 5% vào mép phẫu thuật, tra kháng sinh.

VII. BIẾN CHỨNG VÀ XỬ TRÍ

Sau phẫu thuật: ít gặp tai biến nghiêm trọng, xuất huyết dưới kết mạc hoặc phù kết mạc sẽ hết sau 1 - 2 tuần sau khi cho người bệnh dùng thuốc chống viêm, giảm phù tại chỗ và toàn thân.

PHẪU THUẬT RÚT NGẮN CƠ NÂNG MI TRÊN ĐIỀU TRỊ SỤP MI

I. ĐẠI CƯƠNG

Phẫu thuật rút ngắn cơ nâng mi trên là phẫu thuật nhằm tăng cường chức năng của cơ nâng mi trên để điều trị sụp mi.

II. CHỈ ĐỊNH

- Sụp mi độ II, III và có chức năng cơ nâng mi: trung bình (5 - 7mm) hoặc tốt (8mm).
- Tuổi: thường ở độ tuổi từ 7 - 8 tuổi. Nên phẫu thuật sớm hơn nếu sụp từ độ III mà gây nhược thị, lác.

III. CHỐNG CHỈ ĐỊNH

- Có bệnh lý giác mạc.
- Tình trạng toàn thân không cho phép phẫu thuật.

IV. CHUẨN BỊ

1. Người thực hiện

Bác sĩ chuyên khoa Mắt.

2. Phương tiện

- Bộ phẫu thuật sụp mi.
- Đèn trần.
- Thuốc men: thuốc gây tê tại chỗ; Dung dịch kháng sinh và mỡ kháng sinh; Dung dịch betadin 5%.

3. Người bệnh

- Khám mắt toàn diện: theo mẫu chung.
- Người bệnh và gia đình được tư vấn trước phẫu thuật.

4. Hồ sơ bệnh án

Theo quy định của Bộ Y tế.

V. CÁC BƯỚC TIẾN HÀNH

1. Kiểm tra hồ sơ

2. Kiểm tra người bệnh

3. Thực hiện kỹ thuật

3.1. Vô cảm

Gây mê với trẻ nhỏ, trẻ lớn có thể gây tê tại chỗ bằng xylocain 2% 5ml.

3.2. Các bước phẫu thuật

- Rửa da mi, cắt bỏ vạt da: dùng thanh đũa Vannas: để làm căng da mi trên, đường rạch da song song và cách chân hàng lông mi khoảng 4mm, nếu sụp mi 1 mắt thì đường rạch da tương ứng với nếp mi mắt bên lành. Cắt bỏ vạt da tùy theo mức độ thừa da mi.
- Phẫu tích mép da, cơ vòng cung mi, bộc lộ cơ nâng mi trên.

- Phẫu tích cơ nâng mi trên, cắt cơ khỏi chỗ bám ở mặt trước và bờ trên của sụn mi. Khâu rút ngắn cơ nâng mi trên vào mặt trước sụn bằng 3 mũi chỉ chữ U (mức độ rút ngắn tùy thuộc vào chức năng cơ nâng mi trên và mức độ sụp mi).
- Khâu phục hồi mép mỡ, tạo 2 mí: dùng chỉ khâu từ mép da qua mặt trên sụn mi trên, xuyên qua mép da bên kia thắt chỉ tạo 2 mí.
- Tra betadin 5%, tra dung dịch kháng sinh, mỡ kháng sinh vào mắt, băng ép.

VI. THEO DÕI SAU PHẪU THUẬT

Thay băng hàng ngày, tra dung dịch betadin 5% vào mép phẫu thuật, tra dung dịch kháng sinh, mỡ kháng sinh vào mắt, cắt chỉ sau 10 ngày.

VII. TAI BIẾN VÀ XỬ TRÍ

- Chỉnh quá mức.
- + Day, xoa mi trên thực hiện sớm 2 hoặc 3 ngày đầu sau phẫu thuật.
- + Nếu có biến chứng viêm, loét giác mạc do hở mi, có thể hạ mi trên để điều trị ổn định viêm giác mạc sau đó xử lý sụp mi.
- Chỉnh non: cần phẫu thuật tăng cường.
- Rụng lông mi: do tổn thương các nang lông: đường rạch da cần cách xa trên hàng lông mi, có thể ghép lông mi từ lông mày.

Kết quả tốt khi:

- Bờ mi ở vị trí bình thường, không bị biến dạng và cân xứng ở các hướng nhìn
- Có sự đồng bộ trong cử động chớp mi giữa 2 mắt.
- Nếp mi có độ cong bình thường và cân xứng hai bên.
- Mắt nhắm kín khi ngủ.

THỬ KÍNH ĐO KHÚC XẠ CHỦ QUAN

I. ĐẠI CƯƠNG

Quy trình thử kính là một phương pháp đánh giá khúc xạ chủ quan.

II. CHỈ ĐỊNH

- Các trường hợp có tật khúc xạ (cận thị, viễn thị, loạn thị, lão thị) cần thử kính để có thể cho kính điều chỉnh hoặc phẫu thuật.

- Các trường hợp lão thị.

III. CHỐNG CHỈ ĐỊNH

- Đang có bệnh viêm nhiễm cấp tính tại mắt.
- Người bệnh tuổi nhỏ quá, già quá, hoặc không phối hợp để thử kính chính xác.

IV. CHUẨN BỊ

1. Người thực hiện

Bác sĩ, điều dưỡng, hoặc kỹ thuật viên.

2. Phương tiện

Hộp kính và gọng kính thử, bảng thị lực hoặc máy chiếu thị lực.

3. Người bệnh

Hướng dẫn người bệnh đầy đủ về phương pháp, bảng thị lực, và cách trả lời.

4. Hồ sơ bệnh án

Theo quy định chung của Bộ Y tế.

V. CÁC BƯỚC TIẾN HÀNH

1. Thử kính cầu

1. Lựa chọn bảng thị lực thích hợp: người lớn hoặc trẻ em đã đi học: dùng bảng chữ cái. Trẻ nhỏ hoặc người không biết chữ dùng bảng hình vẽ hoặc chữ E hoặc vòng hở (Landolt).
2. Đặt khoảng cách thử thích hợp tùy theo bảng thị lực.
3. Giải thích cho người bệnh trước khi đo (về bảng thị lực và cách trả lời).
4. Đo thị lực nhìn xa không kính của từng mức trong khi mắt kia được che kín. Nguyên tắc: thử mắt phải trước, mắt trái sau.
5. Đo khoảng cách đồng tử và đặt gọng kính thử theo khoảng cách đồng tử đó.
6. Lựa chọn số kính khởi đầu tùy theo thị lực không kính. Bao giờ cũng dùng kính cộng trước, nếu người bệnh thấy mờ hơn thì thay bằng kính trừ cùng số đó.
7. Tăng dần số kính đến khi người bệnh đạt thị lực tối đa.
8. Nếu có từ 2 mắt kính khác nhau trở lên cùng cho thị lực tối đa thì chọn số kính thấp nhất nếu là kính trừ, chọn số cao nhất nếu là kính cộng.

2. Thử kính trụ

1. Sau khi đã thử kính cầu cho thị lực cao nhất có thể được (kính cầu tối ưu) nhưng chưa đạt thị lực tối đa và kết quả soi bóng đồng tử cho thấy có loạn thị thì phải thử kính trụ.
2. Kính cầu tối ưu vẫn đặt ở trước mắt đang thử.
3. Thêm một kính trụ -0,50 D vào gọng thử, đặt theo trục đã biết dựa vào kết quả soi bóng đồng tử hoặc khúc xạ tự động. Nên dùng kính trụ trừ. Nếu kết quả đo khúc xạ khách quan là trụ cộng thì phải chuyển thành dạng trụ trừ trước khi thử kính.
4. Tăng dần số kính trụ đến khi đạt thị lực tối đa. Mỗi khi thêm vào -0,50D trụ thì lại thêm +0,25 D cầu (nếu là kính cầu cộng thì số tăng thêm, nếu là kính cầu trừ thì số giảm đi).
5. Có thể dùng kính trụ chéo Jackson để tinh chỉnh trục và công suất kính cầu trong quá trình thử.

3. Cân bằng hai mắt

1. Kính cầu (hoặc cầu - trụ) vừa thử vẫn đặt ở gọng thử. Thêm kính cầu +1,00 D cho cả hai mắt. Đo thị lực cả hai mắt mở. Nếu thị lực hai mắt giảm không quá hai dòng thì phải tăng số kính cầu mỗi lần +0,25 D đến khi thị lực giảm ít nhất hai dòng.
2. Che mắt trái, thử mắt phải với kính cầu +1,00 D. Nếu thị lực hai mắt giảm không quá hai dòng thì phải thêm vào số kính cầu mỗi lần +0,25 D đến khi thị lực giảm ít nhất hai dòng.
3. Che mắt phải và làm lại bước 2 cho mắt trái.
4. So sánh hai mắt bằng cách che mắt luân phiên.
5. Ghi lại kết quả cuối cùng sau khi đã kiểm tra cân bằng hai mắt.

4. Thử kính đọc sách

Sau khi đã thử kính nhìn xa tốt nhất cho từng mắt, giữ nguyên số kính nhìn xa, cho thêm kính cộng đều nhau ở 2 mắt và tăng dần công suất cho đến khi nhìn gần rõ nhất ở khoảng cách đọc thích hợp.

ĐO KHÚC XẠ TỰ ĐỘNG

I. ĐẠI CƯƠNG

Đo khúc xạ tự động là một phương pháp đánh giá khúc xạ khách quan dựa vào máy khúc xạ kế tự động.

II. CHỈ ĐỊNH

Các trường hợp cần xác định tình trạng khúc xạ của mắt.

III. CHỐNG CHỈ ĐỊNH

- Đang có bệnh viêm nhiễm cấp tính tại mắt
- Người bệnh tuổi nhỏ quá, già quá, hoặc không phối hợp tốt trong quá trình đo.

IV. CHUẨN BỊ

1. Người thực hiện

Bác sĩ, điều dưỡng, hoặc kỹ thuật viên.

2. Phương tiện

Khúc xạ kế tự động.

V. CÁC BƯỚC TIẾN HÀNH

- Giải thích cho người bệnh trước khi đo.
- + Đây là máy để đo khúc xạ của mắt, đo rất nhanh, không đau và không hại mắt.
- + Đầu người bệnh phải cố định (đảm bảo mi mắt hoặc lông mi không che lấp giác mạc), mắt mở to sau mỗi lần chớp.
- + Tinh thần thoải mái và tập trung vào vật tiêu trong máy, ngay cả khi hình nhòe đi.
- Bật công tắc máy: không để cầm người bệnh vào máy trong lúc khởi động.
- Kiểm tra các chế độ cài đặt: ấn nút A để chọn chế độ đo tự động hoàn toàn (FULL AUTO) hoặc nút M để chọn chế độ đo không tự động (MANUAL).
- Yêu cầu người bệnh đặt cằm vào giá đỡ, trán áp sát băng ti trán.
- Kiểm tra để đảm bảo mắt người bệnh cùng độ cao với vạch đánh dấu trên giá cố định đầu.
- Kiểm tra mắt người bệnh trên màn hình và căn chỉnh để cho 3 chấm sáng trên giác mạc ở giữa vòng trong và rõ nét, chỉnh lên xuống để 3 chấm sáng thẳng hàng với 2 dấu mốc ở vị trí 6 và 12 giờ.
- Yêu cầu người bệnh nhìn vật tiêu là mái nhà màu đỏ ở tâm của cảnh.
- Bấm START để bắt đầu đo. Có thể chọn chế độ đo một lần hoặc đo 3 lần liên tục.
- In ra kết quả đo.

SOI BÓNG ĐỒNG TỬ

I. ĐẠI CƯƠNG

Soi bóng đồng tử là một phương pháp đánh giá khúc xạ khách quan.

II. CHỈ ĐỊNH

Các trường hợp cần xác định tình trạng khúc xạ của mắt.

III. CHỐNG CHỈ ĐỊNH

- Người bệnh đang có bệnh viêm nhiễm cấp tính tại mắt.
- Người bệnh tuổi nhỏ quá, già quá, hoặc không phối hợp tốt để soi.

IV. CHUẨN BỊ

1. Người thực hiện

Bác sĩ, điều dưỡng, hoặc kỹ thuật viên chuyên khoa Mắt.

2. Phương tiện

Một máy soi bóng đồng tử hình khe, hộp kính và gọng kính thử, thước Parent.

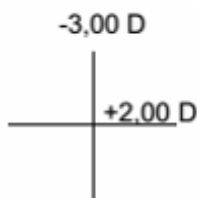
V. CÁC BƯỚC TIẾN HÀNH

1. Kiểm tra người bệnh

Có yêu cầu và có đầy đủ các điều kiện để soi bóng đồng tử.

2. Thực hiện kỹ thuật

- Thực hiện trong điều kiện phòng ánh sáng yếu để cho đồng tử không co nhỏ.
 - Người bệnh ngồi trước mặt người khám, và mắt nhìn qua tai người khám hướng vào một vật tiêu ở xa.
 - Chọn khoảng cách đo (khoảng cách làm việc) tùy theo người khám. Khoảng cách đo thường dùng là 50cm.
 - Chỉnh máy soi bóng đồng tử ở chế độ chùm sáng song song (lúc này khe sáng chiếu lên tường không còn rõ nét nữa), đầu tiên để khe sáng theo hướng dọc.
 - Mắt người khám nhìn qua thị kính của máy và hướng chùm sáng vào đồng tử người bệnh. Đầu tiên để khe sáng để theo hướng dọc. Quét khe sáng ngang qua đồng tử. Quan sát chuyển động của bóng đồng tử so với khe sáng để xem bóng cùng chiều, ngược chiều, hoặc tỏa lan. Đồng thời đánh giá 3 yếu tố: tốc độ, độ sáng, và độ rộng của bóng đồng tử.
 - Xoay khe sáng về hướng ngang và lại quét dọc khe sáng qua đồng tử. Quan sát và đánh giá như bước 5.
 - Trường hợp bóng đồng tử không cùng hướng với khe sáng (loạn thị chéo) thì xoay khe sáng của máy theo hướng chéo cho trùng với hướng của bóng đồng tử và thực hiện tiếp tục các bước trên.
 - Phương pháp dùng 2 kính cầu để trung hòa bóng đồng tử (khoảng cách đo 50cm):
 - + Nếu bóng tỏa lan ngay mà chưa đặt thêm kính thì công suất của mắt ở kính tuyến đó là -2,00 D. Không cần trung hòa nữa.
 - + Nếu bóng cùng chiều thì cần dùng kính cộng để trung hòa bóng đồng tử. Nếu bóng ngược chiều dùng kính trừ để trung hòa bóng đồng tử. Dùng thanh thước soi bóng đồng tử hoặc các mắt kính rời (đặt vào gọng kính thử). Thay đổi công suất kính đến khi thấy bóng tỏa lan.
 - + Lấy số điốp của mắt kính cho bóng tỏa lan trừ đi 2 D (công suất kính cho khoảng cách đo 50cm) sẽ được công suất khúc xạ của trục tương ứng. Nếu 2 trục chính (vuông góc) có công suất bằng nhau thì mắt không có loạn thị.
- Thí dụ: quét khe sáng theo hướng ngang, công suất kính cho bóng tỏa lan là +4,00 D thì công suất của trục ngang là +2,00 D. Quét khe sáng theo hướng dọc, công suất kính cho bóng tỏa lan là -1,00 D thì công suất trục dọc là -3,00 D. Khúc xạ của mắt được ghi bằng chữ thập quang học như sau:



Công suất của mắt cần kính điều chỉnh là:
+2,00- 5,00 x 180

Thay cho phương pháp sử dụng 2 kính cầu, cũng có thể sử dụng một kính cầu và một kính trụ để tìm công suất trụ theo cách sau:

- Đầu tiên trung hòa một trục bằng một kính cầu.
- + Nếu cả 2 trục cùng chiều thì trung hòa trục có bóng chậm hơn, tối hơn, và mảnh hơn.
- + Nếu cả 2 trục ngược chiều thì trung hòa trục có bóng nhanh hơn, sáng hơn, và dày hơn.
- + Nếu một trục cùng chiều và một trục ngược chiều thì trung hòa trục cùng chiều trước.
- Sau đó trung hòa trục còn lại bằng một kính trụ tròn.
- Đọc kết quả (công suất và trục) kính điều chỉnh ở 2 mắt kính trên gọng thử.

ĐẶT VÀ THÁO KÍNH TIẾP XÚC

I. ĐẠI CƯƠNG

Đặt kính tiếp xúc và tháo kính tiếp xúc là một kỹ thuật thường dùng trong lâm sàng. Người thao tác kính tiếp xúc cần phải thành thạo kỹ thuật để có thể đặt vào tháo kính tiếp xúc một cách an toàn và có thể hướng dẫn để người bệnh tự đặt và tháo kính tại nhà.

II. CHỈ ĐỊNH

- Những người có tật khúc xạ.
- Những người bệnh có bệnh của bề mặt nhãn cầu (viêm giác mạc sợi, tróc biểu mô giác mạc, khô mắt, loạn dưỡng giác mạc, v.v.)
- Những người có nhu cầu dùng kính tiếp xúc thẩm mỹ (kính màu).
- Những trường hợp phẫu thuật khúc xạ có biến chứng vạt (đứt vạt, thủng vạt, v.v.)

III. CHỐNG CHỈ ĐỊNH

- Những người đang có bệnh nhiễm trùng cấp tính hoặc bệnh nặng của mắt, người bệnh nhiều tuổi hoặc tay vụng về quá.
- Những người không đảm bảo yêu cầu vệ sinh của kính tiếp xúc, trẻ nhỏ.

IV. CHUẨN BỊ

1. Người thực hiện

Bác sĩ, điều dưỡng, hoặc kỹ thuật viên.

2. Phương tiện

Kính tiếp xúc, hộp đựng kính, dung dịch rửa kính, khăn giấy lau tay, gương soi.

3. Người bệnh

Người có nhu cầu và đủ điều kiện đặt kính tiếp xúc.

4. Hồ sơ bệnh án

Đơn kính hoặc hồ sơ bệnh có đầy đủ các yêu cầu về kính tiếp xúc: công suất kính, đường kính, loại kính (mềm, cứng), màu sắc, thời gian dùng kính, v.v

V. CÁC BƯỚC TIẾN HÀNH

1. Kiểm tra hồ sơ

Đảm bảo đầy đủ các chi tiết theo yêu cầu.

2. Kiểm tra người bệnh

Đúng tên, tuổi, yêu cầu về kính, và đúng mắt.

3. Thực hiện kỹ thuật

3.1. Đặt kính tiếp xúc

- Rửa tay sạch và lau khô.
- Lấy kính khỏi hộp, rửa bằng dung dịch vô trùng và nhúng dung dịch làm ướt.
- Đặt kính lên đầu ngón trỏ, mặt lõm lên trên.
- Người bệnh nhìn thẳng phía trước và mở cả 2 mắt.
- Người thao tác dùng ngón trỏ tay kia kéo mi trên (vùng cung mày) và giữ chặt.
- Ngón 3 hoặc 4 giữ mi dưới ở gần sát bờ mi và giữ chặt.
- Đặt kính vào giác mạc (mắt kia nhìn cố định vào một vật).
- Buông ngay tay giữ mi dưới và mi trên.
- Che mắt kia và kiểm tra thị lực để đảm bảo kính đã đặt đúng.

3.2. Tháo kính tiếp xúc

- Rửa tay sạch và lau khô.
- Kiểm tra thị lực để chắc chắn kính tiếp xúc đang ở tâm giác mạc, nếu kính lệch lạc thì cần chỉnh lại.
- Người bệnh nhìn xuống phía dưới.
- Người thao tác dùng ngón trỏ tay phải đặt ở góc ngoài mắt, kéo mi trên ra ngoài trong khi yêu cầu người bệnh chớp mắt để kính tuột ra.
- Nếu kính lệch ra phía ngoài thì chỉnh lại trước khi làm lại thao tác trên.
- Rửa sạch kính và đặt vào hộp có dung dịch khử trùng hoặc hộp khô, đặt đúng hộp cho mắt phải /trái.

VI. THEO DÕI

- Sau khi đặt kính tiếp xúc, phải kiểm tra và theo dõi thị lực, độ cân của kính, độ phù hợp của kính trên giác mạc để đảm bảo kính không lỏng quá hoặc chặt quá.
- Sau khi tháo kính phải theo dõi để phát hiện viêm nhiễm hoặc các bất thường khác có thể có trên giác mạc.

VII. XỬ TRÍ TAI BIẾN

- Xước giác mạc do đặt và tháo kính không đúng cách: dùng thuốc tra mắt kháng sinh và nước mắt nhân tạo.
- Rách kính hoặc kẹt kính trong cùng đồ: tháo bỏ kính và đặt lại.

KỸ THUẬT CHÍCH CHẮP - LỌ

I. ĐẠI CƯƠNG

Chích chấp - lọ là kỹ thuật lấy đi ổ chấp hoặc lọ.

II. CHỈ ĐỊNH

Chích chấp và lọ khi đã hình thành mũ và ổ viêm khu trú có điểm mũ trắng hoặc thành bọc như hạt đỗ dưới da mi.

III. CHỐNG CHỈ ĐỊNH

- Chấp, lọ đang sưng tấy.
- Những bệnh toàn thân chưa cho phép phẫu thuật.

IV. CHUẨN BỊ

1. Người thực hiện

Bác sĩ hoặc điều dưỡng được đào tạo.

2. Phương tiện

- Bộ dụng cụ chích chấp.
- Thuốc: thuốc gây tê bề mặt; Dung dịch betadin 5%, 10%; Mỡ kháng sinh.

3. Người bệnh

- Giải thích cho người bệnh và gia đình trước khi làm thủ thuật.
- Khai thác tiền sử đông máu. Tiền sử huyết áp.

V. CÁC BƯỚC TIẾN HÀNH

1. Kiểm tra hồ sơ

2. Kiểm tra người bệnh

3. Thực hiện kỹ thuật

3.1. Vô cảm

Gây tê tại chỗ.

3.2. Kỹ thuật

- Sát khuẩn vùng chích bằng dung dịch betadin 5%.
- Dùng cặp cố định, cố định chấp. Chú ý vận ốc vừa phải.
- Dùng dao lưỡi nhỏ rạch kết mạc ở vị trí chấp, nếu rạch ngoài đường rạch song song với bờ mi, nếu rạch trong đường rạch vuông góc với bờ mi.
- Nếu có bọc xơ tránh làm vỡ bọc chấp, dùng kéo cong nhọn phẫu tích lấy gọn chấp.
- Nếu vết rạch quá 5mm. Khâu 1-2 mũi.
- Tra dung dịch sát khuẩn, dung dịch gây tê bề mặt, mỡ kháng sinh.
- Băng mắt.

VI. THEO DÕI

- Đánh giá tình trạng người bệnh, theo dõi phát hiện những dấu hiệu bất thường báo bác sĩ để xử trí kịp thời.
- Hướng dẫn người bệnh thay băng sau 3 giờ. Tra thuốc, uống thuốc theo đơn của bác sĩ.

VII. XỬ TRÍ TAI BIẾN

- Chảy máu: băng ép.
- Nhiễm khuẩn: sử dụng kháng sinh toàn thân.

NẶN TUYẾN BỜ MI

I. ĐẠI CƯƠNG

Nặn tuyến bờ mi là kỹ thuật nhằm làm sạch bờ mi, đẩy các chất tiết của tuyến bờ mi ra và đưa thuốc trực tiếp lên bờ mi.

II. CHỈ ĐỊNH

Các trường hợp viêm bờ mi mạn tính.

III. CHỐNG CHỈ ĐỊNH

Không có chống chỉ định.

IV. CHUẨN BỊ

1. Người thực hiện

Bác sĩ, điều dưỡng chuyên khoa Mắt.

2. Phương tiện

- Thuốc:
 - + Thuốc gây tê bề mặt kết mạc: dicain 1%.
 - + Thuốc dùng để đánh bờ mi theo chỉ định.
- Dụng cụ:
 - + Kẹp Dolnberg hoặc Bilnhermin.
 - + Thanh đê.
 - + Tăm bông nhỏ.

3. Người bệnh

Được giải thích về phương pháp và các thì của thủ thuật.

V. Các bước tiến hành

1. Kiểm tra hồ sơ

2. Kiểm tra người bệnh

3. Thực hiện kỹ thuật

- Gây tê bề mặt bằng dicain 1%.
- Nặn tuyến bờ mi: có 2 cách làm như sau:
 - + Cách 1: tay trái dùng thanh đê có bôi thuốc mỡ kháng sinh đưa vào cùng đồ trên và dưới sau đó dùng ngón cái của bàn tay phải ấn mạnh lên bờ mi và ép lên thanh đê lần lượt từ ngoài vào trong để nặn tuyến bờ mi. Sau đó dùng tăm bông làm sạch hết những chất tiết bẩn ở bờ mi.
 - + Cách 2: tay trái kéo nhẹ mi trên lên hoặc mi dưới xuống. Tay phải cầm kẹp Bilnhermin kẹp mi ở giữa đưa kẹp vào sâu khoảng 4 - 5mm so với bờ mi, bóp nhẹ hai cạnh của kẹp lần lượt đi từ ngoài vào trong, dùng tăm bông làm sạch hết những chất tiết bẩn ở bờ mi. Tiến hành chà bờ mi: tay trái kéo nhẹ mi trên lên hoặc mi dưới xuống để bộc lộ bờ mi và tách bờ mi ra khỏi bề mặt nhãn cầu. Tay phải cầm tăm bông nhỏ có tẩm thuốc dùng theo chỉ định chà nhẹ và từ từ lên bờ mi theo chiều từ ngoài vào trong và mỗi lần đánh bờ mi làm như vậy từ 2 - 3 lần.

VI. THEO DÕI VÀ XỬ TRÍ TAI BIẾN

Theo dõi xem bờ mi có sưng nề, đỏ do nặn tuyến bờ mi không nếu thấy biểu hiện bất thường báo ngay cho bác sĩ. Đối với trường hợp dị ứng thuốc thì ngừng ngay thuốc đó và báo ngay cho bác sĩ.

BƠM RỬA VÀ THÔNG LỆ ĐẠO

I. ĐẠI CƯƠNG

Bơm rửa và thông lệ đạo là kỹ thuật làm sạch đường dẫn lệ, kiểm tra sự lưu thông và làm thông đường dẫn lệ.

II. CHỈ ĐỊNH

1. Bơm rửa lệ đạo

- Chuẩn bị trước các phẫu thuật có can thiệp vào nội nhãn như đục thủy tinh thể, glôcôm.
- Một số trường hợp điều trị viêm loét giác mạc.
- Các trường hợp nghi ngờ tắc hẹp lệ đạo.
- Trước khi tiến hành thông lệ đạo.

2. Thông lệ đạo

Các trường hợp chảy nước mắt hoặc mũ do chít hẹp điểm lệ, tắc lệ quản ngang hoặc ống lệ mũi.

III. CHỐNG CHỈ ĐỊNH

Áp xe túi lệ.

IV. CHUẨN BỊ

1. Người thực hiện

Bác sĩ, điều dưỡng chuyên khoa mắt đã được đào tạo.

2. Phương tiện

- Que nong điểm lệ.
- Bộ que thông lệ đạo với các số khác nhau.
- Bơm tiêm, kim bơm rửa lệ đạo.
- Dung dịch nước muối sinh lý 0,9%.
- Thuốc tê dicain 1%.
- Dung dịch kháng sinh.

3. Người bệnh

Được giải thích trước về mục đích và các thì của thủ thuật. Nếu là trẻ em, cần giải thích cho người nhà để cùng phối hợp.

V. CÁC BƯỚC TIẾN HÀNH

1. Kiểm tra hồ sơ

2. Kiểm tra người bệnh

3. Thực hiện kỹ thuật

- Người bệnh nằm ngửa trên bàn. Nếu là trẻ em thì cần có người giữ cùng
- Tra thuốc tê bề mặt 2-3 lần, mỗi lần cách nhau 1-2 phút.

- Người làm thủ thuật đứng ở phía đầu người bệnh.

3.1. Bơm lệ đạo

Cách làm: thường bơm nước vào lệ quả dưới. Một tay kéo da mi dưới xuống dưới và ra ngoài để cố định mi và điểm lệ. Tay kia cầm bơm tiêm, đưa kim thẳng góc từ trên xuống vào qua điểm lệ 1mm. Quay bơm tiêm 90⁰ vào lệ quả ngang, song song bờ mi đến túi lệ, khi chạm vào thành xương thì lùi lại 1mm và từ từ bơm nước vào.

Kết quả:

- Nước xuống miệng chứng tỏ lệ đạo thông.
- Phải bơm thật mạnh nước mới xuống miệng hoặc nước vừa xuống miệng vừa trào điểm lệ trên chứng tỏ lệ đạo thông nhưng bị hẹp.
- Nước trào tại chỗ là tắc lệ đạo ở lệ quả dưới.
- Nước trào ra lệ quả trên: tắc đoạn nào đó từ cổ túi lệ trở xuống ống lệ mũi.
- Khi lệ đạo tắc có nhiều mủ thì cần rửa sạch sau đó mới tiến hành thông lệ đạo.

3.2. Thông lệ đạo

- Thông điểm lệ: dùng 1 tay kéo da mi để bộc lộ điểm lệ. Trường hợp điểm lệ quá nhỏ có thể tra xanh metylen hoặc thuốc đỏ để phát hiện dễ hơn. Tay kia cầm que nong đầu nhọn đưa vào điểm lệ vuông góc với bờ mi, khi que nong vào được 1mm, xoay ngang que nong 90⁰ sao cho song song với bờ mi và đẩy vào đẩy vừa xoay tròn que nong để nong rộng điểm lệ. Khi que không vào được nữa rút que nong ra.

- Thông lệ quả ngang: dùng que nong nong rộng điểm lệ. Đưa que thông vào điểm lệ 1mm sau đó vào lệ quả ngang sau khi xoay ngang 90⁰ cho đến khi đầu que thông chạm vào túi lệ và thành xương. Khi que thông đi qua chỗ chít hẹp thì xoay tròn que thông và đẩy từ từ vào trong.

- Thông ống lệ mũi: dùng que nong nong rộng điểm lệ. Đưa que thông vào điểm lệ 1mm vuông góc với bờ mi, sau đó xoay ngang que thông 90⁰ và tiếp tục đẩy que thông đi song song với bờ mi. Nếu khó đẩy que thông thì cần kéo căng da mi ra phía ngoài để lệ quả ngang nằm thẳng, que thông sẽ vào dễ hơn. Khi đầu que thông chạm vào thành xương (que vào khoảng 1 - 1,5cm) xoay que thông lên phía trên một góc 90⁰ sau đó đẩy từ từ xuống phía dưới theo hướng ống lệ mũi (khi đẩy đầu que thông luôn luôn chạm vào thành xương). Rút que thông ra, bơm nước lệ đạo để kiểm tra. Nếu thông chưa được thì khoảng thời gian giữa hai lần thông ít nhất là 1 tuần.

VI. THEO DÕI VÀ XỬ TRÍ TAI BIẾN

1. Chảy máu

Chảy máu ở mũi hoặc điểm lệ do đầu que thông làm xước niêm mạc lệ đạo hay niêm mạc mũi. Dùng ngón tay hoặc cục bông ấn nhẹ vào vùng lệ đạo một lúc cho đến khi hết chảy máu.

2. Que thông đi sai đường

Cách xử trí như đối với biến chứng chảy máu, nếu phù nề nhiều có thể băng ép và dùng thuốc chống phù nề.

LẤY BỆNH PHẨM KẾT MẠC

I. ĐỊNH NGHĨA

Lấy bệnh phẩm kết mạc là kỹ thuật lấy bệnh phẩm trong các trường hợp người bệnh bị viêm kết mạc để xác định tác nhân gây bệnh hoặc nuôi cấy dự phòng trước phẫu thuật đối với những trường hợp người bệnh còn một mắt độc nhất.

II. CHỈ ĐỊNH

- Các trường hợp viêm kết mạc.
- Nuôi cấy dự phòng trong trường hợp phẫu thuật mắt độc nhất.

III. CHỐNG CHỈ ĐỊNH

Không có.

IV. CHUẨN BỊ

1. Người thực hiện

Bác sĩ chuyên khoa Vi sinh, bác sĩ chuyên khoa Mắt, kỹ thuật viên xét nghiệm.

2. Phương tiện

- Đèn cồn, cồn 90⁰, cồn methanol, bông hấp tiệt trùng.
- Dung dịch nước muối sinh lý 0,9%, thuốc gây tê bề mặt.
- Curette, Kimura's spatula đã hấp tiệt trùng, tấm bông vô trùng.
- Bộ thuốc nhuộm Gram, bộ thuốc nhuộm Giemsa, thuốc nhuộm methylen blue.
- Lam kính, lá kính sạch, bút viết kính, giá cầm lam, que cấy.
- Kính hiển vi, tủ lạnh để sinh phẩm hóa chất, tủ ấm thường, tủ ấm CO₂.
- Buồng an toàn sinh học.
- Gường hoặc ghế lấy bệnh phẩm, đèn soi.
- Các môi trường nuôi cấy: thạch máu, thạch chocolate.

3. Người bệnh

- Trước khi tới làm xét nghiệm không lau các chất tiết, mù.
- Làm xét nghiệm trước khi sử dụng kháng sinh. Nếu đã sử dụng phải ngừng thuốc ít nhất trước 24 giờ (ngoại trừ trường hợp viêm kết mạc cấp ở trẻ sơ sinh).
- Giải thích để người bệnh yên tâm và hợp tác.
- Người bệnh ở tư thế thoải mái, phù hợp với cách lấy bệnh phẩm.

4. Hồ sơ bệnh án

Giấy yêu cầu làm xét nghiệm của bác sĩ chuyên khoa.

V. CÁC BƯỚC TIẾN HÀNH

- Người bệnh nằm ngửa hoặc ngồi.
- Tra 1-2 giọt dicain 1% vào kết mạc cùng đồ dưới mắt cần lấy bệnh phẩm:
- Nhuộm soi tìm vi khuẩn, nấm, ký sinh trùng: dùng curette hoặc Kimura's spatula lấy tiết tố kết mạc phết lên 1-2 lam kính sạch. Dàn bệnh phẩm theo đường xoắn ốc từ trong ra ngoài, cố định bệnh phẩm bằng cồn methanol. Tiến hành nhuộm Gram, methylen blue....
- Xét nghiệm tế bào học: lộn mi trên, dùng curette hoặc Kimura's spatula vô trùng nạo nhẹ kết mạc. Khi nạo để lấy được tế bào biểu mô, kết mạc phải hơi trắng, tránh để chảy máu. Dàn bệnh phẩm theo đường xoắn ốc từ trong ra ngoài, cố định bệnh phẩm bằng cồn methanol. Tiến hành nhuộm Giemsa...
- Nuôi cấy: dùng tấm bông vô trùng làm ẩm bằng nước muối sinh lý 0,9% quệt vào cùng đồ mắt bị viêm, cấy theo hình Zic-Zac vào môi trường nuôi cấy. Mỗi người bệnh cấy một đĩa môi trường riêng biệt (Chú ý lấy bệnh phẩm nuôi cấy trước khi tra thuốc gây tê).

VI. THEO DÕI

Trong khi lấy bệnh phẩm cần theo dõi về trạng thái tinh thần và thể trạng chung của người bệnh để kịp xử lý.

VII. TAI BIẾN VÀ XỬ LÝ

Không có.

THAY BĂNG MẮT VÔ KHUẨN

I. ĐẠI CƯƠNG

Thay băng bằng tăm bông vô khuẩn là công việc làm sạch mắt để ngăn ngừa nhiễm khuẩn cho người bệnh.

II . CHỈ ĐỊNH

Người bệnh sau phẫu thuật mắt và có chỉ định phải băng mắt.

III. CHỐNG CHỈ ĐỊNH

Không có chống chỉ định thay băng.

IV. CHUẨN BỊ

1. Người thực hiện

Bác sĩ hoặc điều dưỡng được đào tạo.

2. Phương tiện

Dụng cụ:

- Chuẩn bị xe thay băng theo quy định.
- Bàn thay băng.

3. Người bệnh

- Giải thích và hướng dẫn người bệnh.
- Tư thế người bệnh: nằm ngửa trên bàn thay băng.

V. CÁC BƯỚC TIẾN HÀNH

1. Kiểm tra hồ sơ

2. Kiểm tra người bệnh

3. Thực hiện kỹ thuật

- Chuẩn bị tăm bông, băng sạch ra khay vô khuẩn.
- Dùng kẹp phẫu tích sạch hoặc băng tay bóc băng nhẹ nhàng.
- Tra dung dịch natri clorua 0,9% vào góc trong mắt thay băng và làm ẩm đầu bông.
- Tay trái cầm tăm bông thứ nhất vành nhẹ mi dưới xuống, hướng dẫn người bệnh ngược nhìn lên, tay phải cầm tăm bông thứ 2 lau sạch mi từ ngoài vào trong. Lau lại lần nữa bằng tăm bông thứ 3. Lau vùng xung quanh mi từ trong ra ngoài bằng tăm bông thứ 4.
- Xem tình hình vết phẫu thuật, nếu có hiện tượng bất thường báo ngay cho bác sĩ điều trị.
- Tra thuốc theo y lệnh của bác sĩ.
- Đặt gạc vô trùng và băng lại (băng che, kín, hoặc băng ép tùy theo y lệnh của bác sĩ).

VI. THEO DÕI VÀ XỬ TRÍ TAI BIẾN

Theo dõi mắt có kích thích, đau nhức hay không? quan sát dịch thấm băng mắt và toàn trạng người bệnh. Nếu thấy bất thường cần báo ngay cho bác sĩ điều trị.

NHỎ THUỐC VÀO MẮT

I. ĐẠI CƯƠNG

Nhỏ thuốc là đưa dung dịch thuốc vào kết mạc cùng đồ dưới của mắt, từ đó thuốc thấm qua kết mạc và giác mạc để vào phần trước nhãn cầu.

II. CHỈ ĐỊNH

Tất cả các bệnh về mắt khi có chỉ định dùng thuốc tra mắt.

III. CHUẨN BỊ

1. Người thực hiện

Điều dưỡng chuyên khoa Mắt.

2. Phương tiện

- Xe tiêm, thay băng.
- Hộp bông ướt hoặc tắm bông, bông gạc vô khuẩn.
- Phiếu tra thuốc, găng tay sạch, băng dính và kéo (Người bệnh đã phẫu thuật).
- Dung dịch cồn 70°C hoặc dung dịch cồn rửa tay nhanh.
- Kẹp phẫu tích có mấu vô khuẩn, kẹp phẫu tích sạch, lọ cầm kẹp phẫu tích.
- Túi đựng rác thải y tế, rác thải tái chế.
- Các loại thuốc theo y lệnh.

3. Người bệnh

- Giải thích, hướng dẫn cho người bệnh để phối hợp với Điều dưỡng.
- Tư thế người bệnh:
 - + Nằm ngửa, đặt gối phía dưới để đầu được nghỉ ngơi ở tư thế thoải mái (Trẻ nhỏ: nên đặt nằm và giữ đầu cố định).
 - + Ngồi ghế: ghế tựa, yêu cầu người bệnh ngửa đầu ra sau.

IV. CÁC BƯỚC TIẾN HÀNH

1. Kiểm tra hồ sơ

Kiểm tra phiếu tra thuốc so với bệnh án.

2. Kiểm tra người bệnh

Thực hiện kiểm tra 5 đúng.

3. Thực hiện kỹ thuật

- Thực hiện quy trình vô khuẩn.
- Lau rửa mắt: dùng bông ướt hay tắm bông lau dọc hai bờ mi từ góc ngoài vào góc trong sau đó lau sạch vùng da mi quanh mắt.
- Nhỏ mắt:
 - + Thuốc nước:

- Yêu cầu người bệnh nhìn lên trên và ra ngoài. Một ngón tay kéo mi dưới xuống, bông đặt ở mi dưới để thấm nước mắt sau khi tra.
- Cầm lọ thuốc cách mắt khoảng 1,5 - 2cm. Nhỏ thuốc vào góc trong mắt, cùng đồ dưới, tránh chạm đầu ống thuốc vào mắt.
- Nếu tra nhiều loại thuốc mỗi loại cách nhau 5 phút
- Tra thuốc tê tại chỗ: giọt đầu tiên tra phía cùng đồ dưới, lần tiếp theo nên tra trực tiếp lên nhãn cầu.
- Trong trường hợp trẻ nhỏ hoặc người bệnh bị đau hay chảy nước mắt không thể nhìn lên trên được, điều dưỡng dùng 2 ngón tay để giữ mi trên và mi dưới rồi tra thuốc lên mắt.

+ Thuốc mỡ:

Yêu cầu người bệnh nhìn lên trên, dùng một ngón tay kéo mi dưới, đưa một lượng thuốc dọc theo cùng đồ dưới, đảm bảo phần cuối của typ thuốc không chạm vào lông mi.

Lưu ý:

- Không nên tra thuốc trực tiếp lên giác mạc, không để đầu lọ thuốc chạm vào mắt.
- Không được kéo mi trên trong trường hợp người bệnh tự mở được mắt
- Khi tra thuốc độc (như atropin) phải ấn giữ góc trong mắt vùng lệ quản tránh làm thuốc xuống khoang miệng.
- Thuốc đã mở nắp chỉ dùng trong thời gian dưới 15 ngày.

V. THEO DÕI

- Đánh giá tình trạng mắt: mi mắt, dịch xuất tiết, kết mạc, giác mạc, màu sắc da xung quanh mắt, đau nhức, đau nhức nhiều có kèm nôn.
- Nếu có dấu hiệu bất thường ghi phiếu chăm sóc, báo cho bác sĩ.

VI. XỬ TRÍ TAI BIẾN

- Chạm vào giác mạc gây xước giác mạc: tra thuốc kháng sinh phòng chống bội nhiễm, tăng cường dinh dưỡng mắt.
- Các biến chứng về toàn thân liên quan đến dược động học của thuốc: báo cho bác sĩ.
- Xử trí theo hướng toàn thân.

ĐO NHÃN ÁP KẾ MACLAKOP

I. ĐỊNH NGHĨA

Đo nhãn áp bằng nhãn áp kế Maclakop là sử dụng quả cân có trọng lượng để đo áp lực của các thành phần trong nhãn cầu tác động lên củng mạc và giác mạc.

II. CHỈ ĐỊNH

- Tất cả người bệnh tuổi từ 35 trở lên.
- Người trẻ tuổi có những dấu hiệu nghi ngờ glôcôm.
- Người ruột thịt của người bệnh glôcôm.

III. CHỐNG CHỈ ĐỊNH

- Người bệnh có viêm nhiễm cấp ở mắt.
- Mắt có tổn thương giác mạc: bị loét, trợt biểu mô; bệnh giác mạc bong; giác mạc phù nặng.
- Mắt chấn thương có vết thương hở.

IV. CHUẨN BỊ

1. Người thực hiện

Điều dưỡng chuyên khoa Mắt.

2. Phương tiện

- Dụng cụ.
- + khay sạch, bông vô khuẩn, cồn sát trùng.
- + Bộ nhãn áp kế Maclakop.
- + Đèn cồn, bật lửa.
- Thuốc: thuốc gây tê bề mặt, nước muối sinh lý, thuốc kháng sinh.

3. Người bệnh

- Giải thích và hướng dẫn người bệnh.
- Tư thế người bệnh: nằm ngửa trên bàn, mắt nhìn thẳng lên trần nhà.

V. CÁC BƯỚC TIẾN HÀNH

1. Kiểm tra hồ sơ

Kiểm tra y lệnh.

2. Kiểm tra người bệnh

- Người bệnh nằm ngửa, mắt nhìn thẳng lên trần nhà.
- Tra thuốc tê bề mặt 2 lần vào mắt người bệnh, mỗi lần nhỏ cách nhau 3 phút.

3. Thực hiện kỹ thuật

- Bật đèn cồn.
- Thực hiện quy trình vô khuẩn dụng cụ đo.
- Mắc quả cân vào tay cầm, lau sạch quả cân bằng dung dịch cồn sát trùng. Hơ quả cân trên ngọn lửa đèn cồn.
- Tắm mực in vào 2 đầu quả cân cho thật đều, hơ lại quả cân lên ngọn lửa đèn cồn.
- Hướng dẫn người bệnh đưa tay ra trước mắt, mắt nhìn thẳng vào ngón tay trỏ (Nếu đo mắt phải, người bệnh đưa tay trái ra hoặc ngược lại). Điều chỉnh ngón tay của người bệnh sao cho giác mạc nằm ngang và chính giữa khe mí.
- Tay phải cầm tay cầm quả cân tay, trái vành hai mí chú ý không được đè tay vào nhãn cầu. Đặt quả cân thẳng góc chính giữa giác mạc, từ từ đặt quả cân đè lên giác mạc. Đưa nhẹ tay cầm xuống dưới, khi tay cầm đưa xuống quá nửa chiều cao quả cân nhắc nhanh quả cân ra khỏi mắt.
- Lấy bông thấm cồn 90⁰ bôi vào giấy, in dấu nhãn áp lên giấy.
- Dùng thước đo, đo đường kính của diện tiếp xúc, ghi kết quả đo.
- Tra natriclorua 0,9% hoặc kháng sinh vào mắt vừa đo.

VI. THEO DÕI

Khi người bệnh có nhãn áp cao cần báo ngay cho bác sĩ để theo dõi.

VII. XỬ TRÍ TAI BIẾN

Xước giác mạc, viêm kết mạc - giác mạc: tra kháng sinh

TÍNH CÔNG SUẤT THỂ THỦY TINH THAY THỂ BẰNG SIÊU ÂM AB

I. ĐẠI CƯƠNG

Tính công suất thể thủy tinh thay thể là kỹ thuật tính toán chính xác công suất thể thủy tinh nhân tạo sẽ được đặt vào mắt người bệnh sau khi phẫu thuật lấy bỏ thể thủy tinh đục ra ngoài.

II. CHỈ ĐỊNH

Người bệnh có chỉ định đặt thể thủy tinh nhân tạo.

III. CHỐNG CHỈ ĐỊNH

- Viêm kết mạc cấp.
- Viêm loét giác mạc.
- Các vết thương hở xuyên nhãn cầu.
- Mới phẫu thuật nội nhãn.

IV. CHUẨN BỊ

1. Cán bộ thực hiện

Bác sĩ được đào tạo kỹ thuật siêu âm.

2. Phương tiện

Máy siêu âm, máy đo khúc xạ giác mạc.

3. Người bệnh

Hướng dẫn, giải thích người bệnh

4. Hồ sơ bệnh án

Phiếu yêu cầu của bác sĩ chuyên khoa.

V. CÁC BƯỚC TIẾN HÀNH

1. Kiểm tra hồ sơ

2. Kiểm tra người bệnh

3. Thực hiện kỹ thuật

- Đo khúc xạ giác mạc:
 - + Hướng dẫn người bệnh nhìn thẳng mở mắt, áp sát trán vào máy.
 - + Bật máy rồi đo khúc xạ giác mạc từng mắt cho người bệnh.
- Đo trục nhãn cầu và tính công suất IOL:
 - + Cho người bệnh làm siêu âm A-B lấy số đo trục nhãn cầu.
 - + Mở cửa sổ trên máy vào chương trình đo IOL.
 - + Nạp thông số khúc xạ giác mạc (K1-K2) và số đo trục nhãn cầu (AXIAL-LENGTH) vào chương trình.
 - + Chọn Aconts (hàng số) và ghi chỉ số IOL thích hợp.
 - + In kết quả.
 - + Ghi kết quả vào phiếu siêu âm.
 - + Trả kết quả cho người bệnh.

V. THEO DÕI

Theo dõi toàn trạng của người bệnh.

VI. TAI BIẾN VÀ XỬ TRÍ

Trợt biểu mô giác mạc: khi đo quá nhiều lần: dùng thuốc kháng sinh, thuốc tái tạo nhanh biểu mô giác mạc.

GHI ĐO ĐIỆN VÕNG MẠC - ĐIỆN CHĂM KÍCH THÍCH

I. ĐẠI CƯƠNG

Điện võng mạc - điện chăm là một xét nghiệm được sử dụng để đánh giá chức năng võng mạc và đường dẫn truyền thần kinh thị giác từ võng mạc đến vỏ não, thùy chăm.

II. CHỈ ĐỊNH

- Thoái hóa sắc tố võng mạc.
- Bong võng mạc.
- Bệnh lý hoàng điểm.
- Các tật khúc xạ.
- Xuất huyết dịch kính.
- Viêm màng bồ đào.
- Chấn thương đường dẫn truyền thần kinh thị giác.

III. CHỐNG CHỈ ĐỊNH

- Viêm kết mạc cấp.
- Loét giác mạc.
- Các vết thương hở (ở giác củng mạc).
- Mới phẫu thuật nội nhãn.

IV. CHUẨN BỊ

1. Người thực hiện

Bác sĩ hoặc kỹ thuật viên nhãn khoa.

2. Phương tiện

- Thuốc: thuốc tê bề mặt; Kháng sinh tra mắt hoặc nước muối 0,9%, gel tra mắt.
- Băng dính y tế.
- Bông gạc.
- Cồn 70°.

3. Người bệnh

Hướng dẫn người bệnh: nằm, ngồi đúng tư thế.

4. Hồ sơ bệnh án

Phiếu yêu cầu của bác sĩ chuyên khoa.

V. CÁC BƯỚC TIẾN HÀNH

1. Kiểm tra phiếu yêu cầu xét nghiệm

Xem đúng tên tuổi không? Xem lại yêu cầu của bác sĩ gửi đến.

2. Kiểm tra người bệnh

Hướng dẫn người bệnh nằm ngời đúng tư thế. Tra thuốc tê tại chỗ 2 lần.

Trẻ nhỏ quá hoặc không phối hợp cần phải yêu cầu gây mê.

3. Thực hiện kỹ thuật

- Vệ sinh phần đặt đối cực.
- Đặt và cố định đối cực bằng băng dính.
- Đặt điện cực trực tiếp lên giác mạc của người bệnh.
- Tắt đèn, kiểm tra màn hiện sóng, bật đèn flash kích thích.
- Ghi lại đáp ứng võng mạc dưới kích thích ánh sáng của người bệnh tại các thời điểm (0 phút - 5 phút - 10 phút).
- Bật đèn sáng, gỡ điện cực, đối cực.
- Vệ sinh điện cực bằng dung dịch nước muối sinh lý 0,9%.
- Vệ sinh mắt cho người bệnh.
- In và ghi kết quả.

VI. THEO DÕI VÀ XỬ TRÍ

Theo dõi toàn trạng của người bệnh.